L'instabilité Chronique de Cheville

Alexandre HARDY

Pierre-Yves FROIDEVAL

Brice PICOT

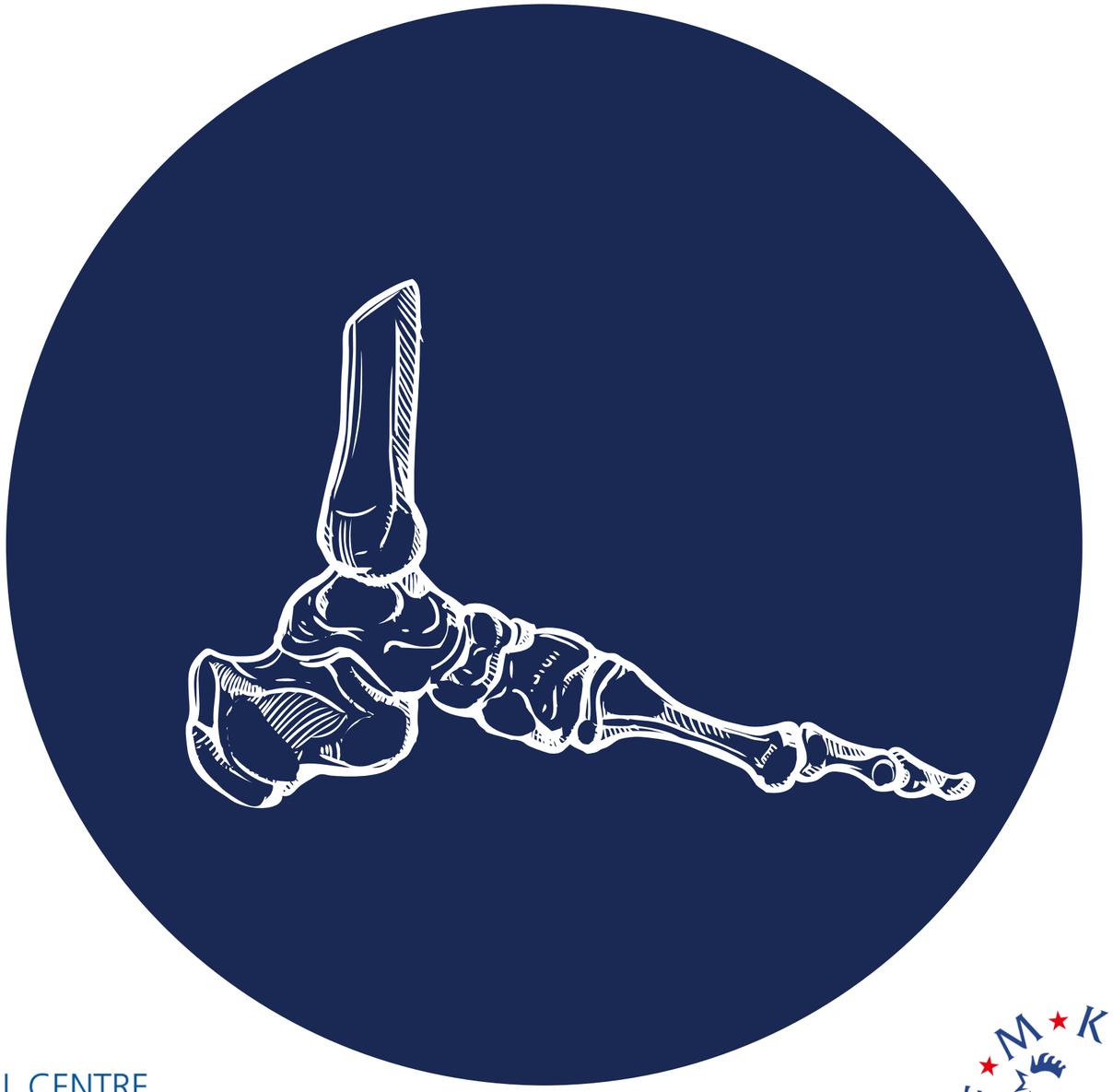

CENTRE NATIONAL DU FOOTBALL
CENTRE MÉDICAL

FFF

chirurgie du sport.com paris

FIFA MEDICAL CENTRE OF EXCELLENCE

SFMKS

Instabilité de cheville

Épidémiologie

01

+ de 6000 entorses de chevilles / jour
7% de risqué de LODT / entorse

Un grand nombre vers les ICC* (40%)
Plan lateral de la cheville LTFA LCF LTFP

Arthrose de cheville (15-20 %)

70% 80 % des arthroses sont post traumatiques

**ICC : Instabilité chronique cheville*

Herzog, M. M., Kerr, Z. Y., Marshall, S. W., & Wikstrom, E. A. (2019). Epidemiology of ankle sprains and chronic ankle instability. *Journal of athletic training*, *54*(6), 603-610

Instabilité de cheville

Bilan

02

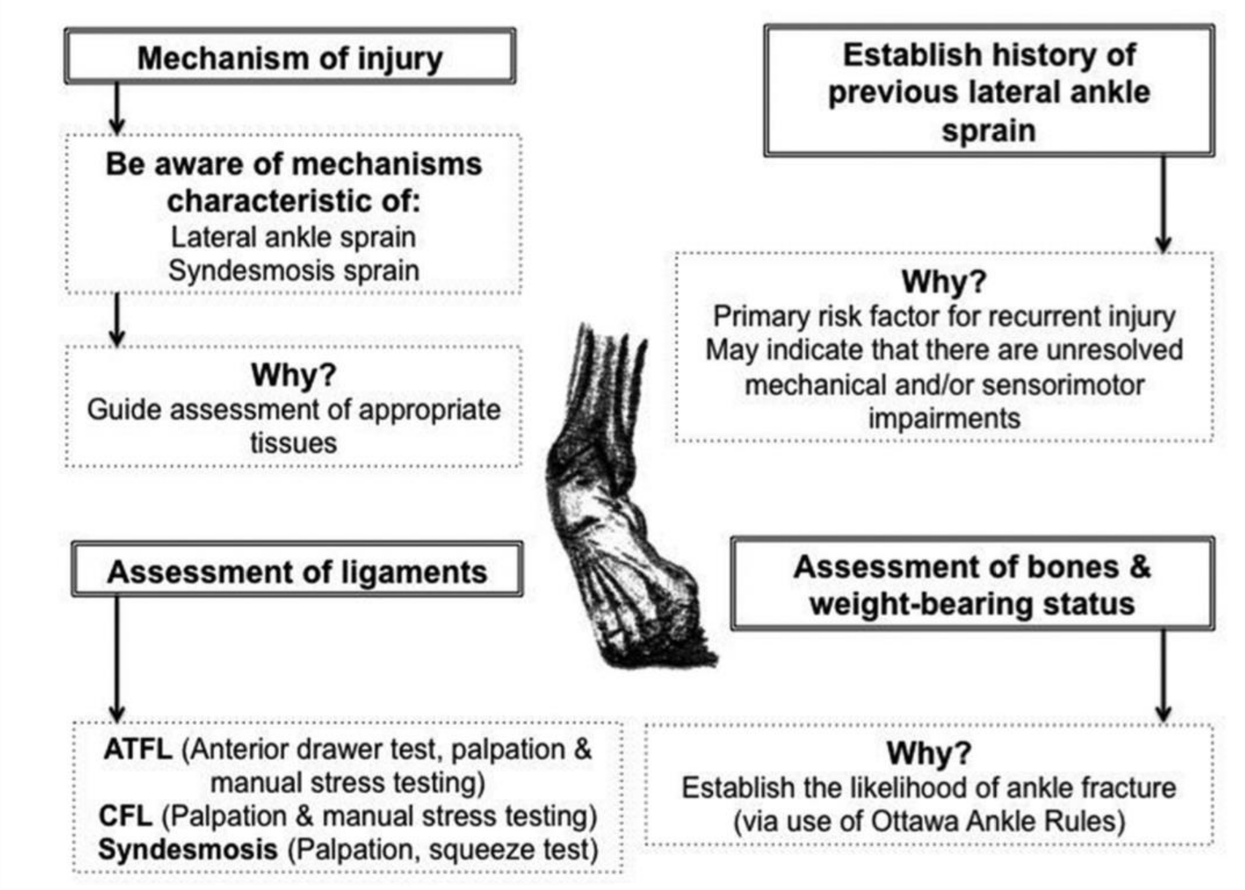

ROAST - Rehabilitation-Oriented ASsessmenT

SOURCE : DELAHUNT, E., BLEAKLEY, C. M., BOSSARD, D. S., CAULFIELD, B. M., DOCHERTY, C. L., DOHERTY, C., ... & GRIBBLE, P. A. (2018). CLINICAL ASSESSMENT OF ACUTE LATERAL ANKLE SPRAIN INJURIES (ROAST): 2019 CONSENSUS STATEMENT AND RECOMMENDATIONS OF THE INTERNATIONAL ANKLE CONSORTIUM. BRITISH JOURNAL OF SPORTS MEDICINE, 52(20), 1304-1310.

Instabilité de cheville

Bilan

SYNDESMOSE

02

- Y penser selon le contexte : Mécanisme de rotation latérale
- Aucun test spécifique donc association des tests +++
  - Squeeze test / Frick test / Cross Leg Test
  - IRM +++
- Association lésionnelle ligamentaire
- RTS + longue

ROAST - Rehabilitation-Oriented ASsessmenT

SOURCE : DELAHUNT, E., BLEAKLEY, C. M., BOSSARD, D. S., CAULFIELD, B. M., DOCHERTY, C. L., DOHERTY, C., ... & GRIBBLE, P. A. (2018). CLINICAL ASSESSMENT OF ACUTE LATERAL ANKLE SPRAIN INJURIES (ROAST): 2019 CONSENSUS STATEMENT AND RECOMMENDATIONS OF THE INTERNATIONAL ANKLE CONSORTIUM. BRITISH JOURNAL OF SPORTS MEDICINE, 52(20), 1304-1310.

Instabilité de cheville

Bilan

Palpation

02

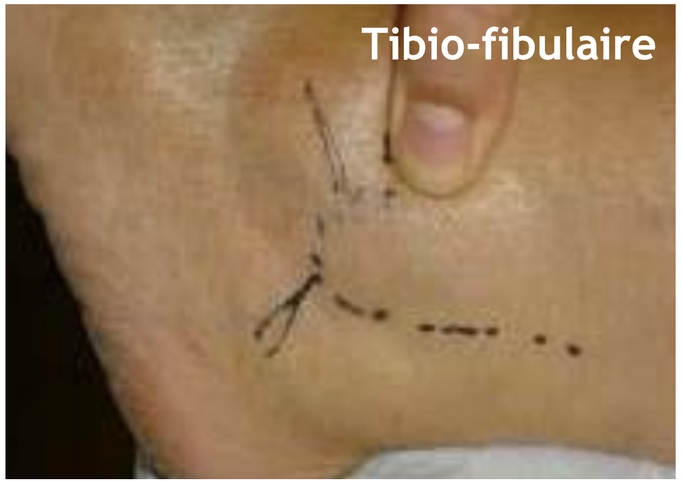

SOURCE : DELAHUNT, E., BLEAKLEY, C. M., BOSSARD, D. S., CAULFIELD, B. M., DOCHERTY, C. L., DOHERTY, C., ... & GRIBBLE, P. A. (2018). CLINICAL ASSESSMENT OF ACUTE LATERAL ANKLE SPRAIN INJURIES (ROAST): 2019 CONSENSUS STATEMENT AND RECOMMENDATIONS OF THE INTERNATIONAL ANKLE CONSORTIUM. BRITISH JOURNAL OF SPORTS MEDICINE, 52(20), 1304-1310.

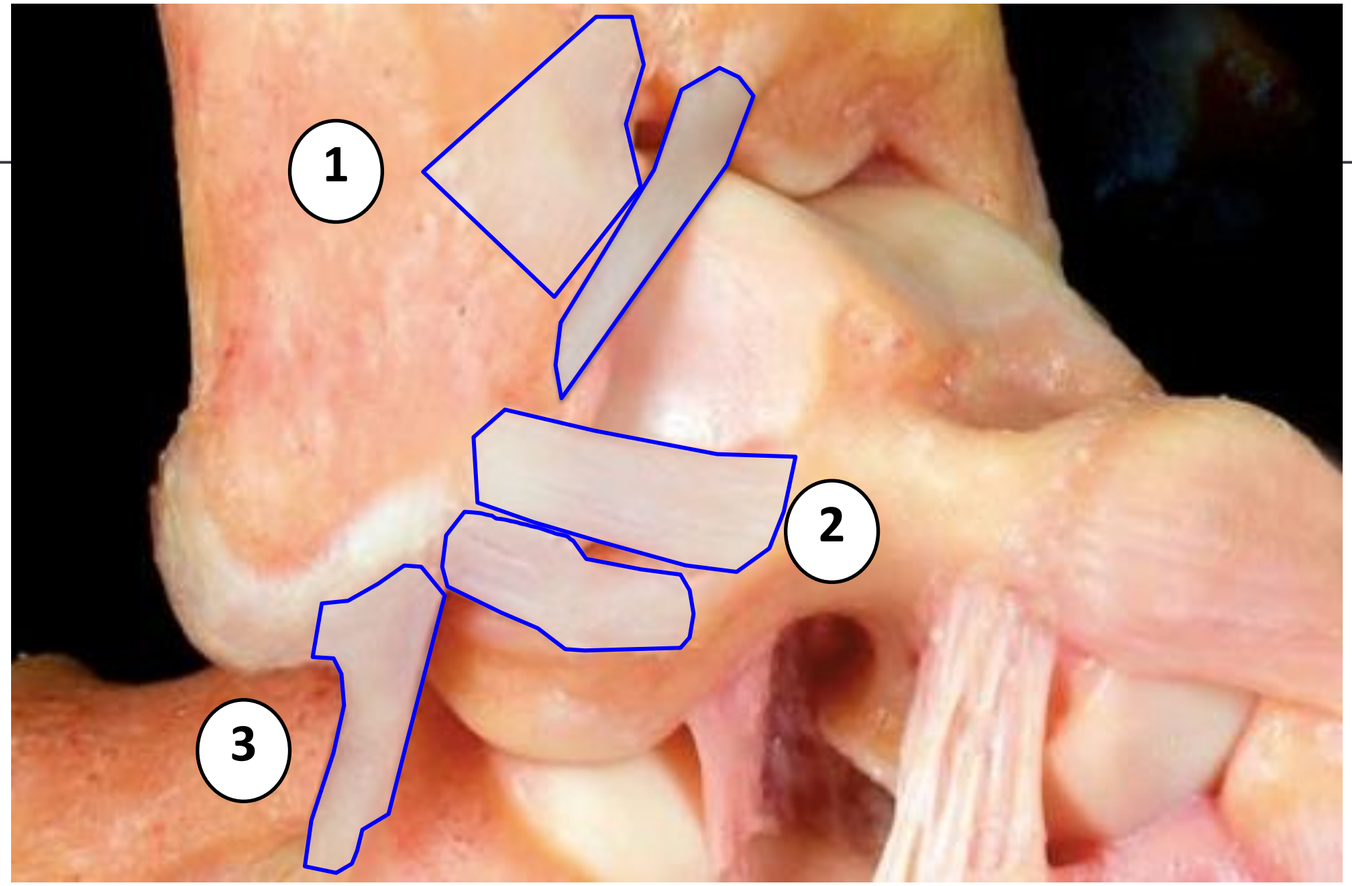

1 Syndesmose = ligament tibio fibulaire antéro-inférieur

2 Faisceau antérieur du ligament collatéral latéral

3 Faisceau Moyen du ligament collatéral latéral

TRAITEMENT

1: éliminer la fracture

Radiographies ? Selon les critères d'Ottawa

JAMA. 1993 Mar 3;269(9):1127-32.

Decision rules for the use of radiography in acute ankle injuries. Refinement and prospective validation.

Stiell IG[1], Greenberg GH, McKnight RD, Nair RC, McDowell I, Reardon M, Stewart JP, Maloney J.

Author information

[1]Division of Emergency Medicine, University of Ottawa, Ontario, Faculty of Medicine, Canada.

- patient de plus de 55 ans ;
- impossibilité de reprendre l'appui et de faire quatre pas ;
- douleur à la palpation des malléoles (sur la pointe ou sur le bord postérieur sur 6 cm) ;
- douleur à la palpation de la base du cinquième métatarsien ou de l'os naviculaire.

2: chercher l'entorse grave

INTERROGATOIRE

R

I

C

E

~~craquement~~

Intensité de la douleur
Arrêt immédiat de l'activité
L'œdème immédiat

} Déchirure ligamentaire

La NUIT ++++

TRAITEMENT

Traumatisme

2 SEMAINES



- **<u>Réévaluation</u>**

Réévaluation de la contention
Médecin du sport

Absence de douleur
Ou absence d'instabilité récidivante

Débuter la rééducation

Critère RTS?

Présence de douleurs ou instabilité récidivante

Arthro TDM et

Cs chirurgicale

Instabilité de cheville

Traitement

Fiche Patient

Gainage du Pied

« Des pieds forts pour un corps dynamique »

Conseils généraux :

- Marcher pieds nus le plus souvent possible
- Ne pas laisser son pied s'affaisser
- Stabiliser le genou dans l'axe « hanche-genou-pied »
- Progression : de bipodal à unipodal

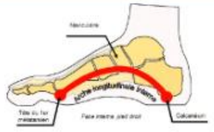

Scanner le QR Code de l'exercice pour être redirigé vers la vidéo.

1) Short foot

- Raccourcir le pied entre la tête du 1er métatarsien et le talon
- Placer un repère à l'extrémité du 1er orteil pour visualizer le raccourcissement
- **Ne pas "griffer" avec les orteils**

2) Extension du 1oot

- Lever le 1er orteil en maintenant au sol les 4 autres orteils
- Bien garder un appui identique sous les têtes des métatarsiens

3) Toes-Spread-Out Exercice

- Lever les orteils
- Descendre le 5ème orteil vers le bas et l'extérieur
- Descendre le 1er orteil vers le bas et l'intérieur
- Maintenir la position

4) La planche

- Maintenir le talon à hauteur de l'avant pied
- Tenir la position
- Variante : ajouter des mouvements avec le membre inférieur libre

5) Gainage du pied associé à une rotation du tronc

- Se mettre sur un pied
- Réaliser l'exercice du **Short foot**
- Tirer l'élastique bras tendus en faisant une rotation du troncMaintenir 6 secondes et relâcher doucement

Tourillon et al. 2019 (Avec autorisation de reproduction)

Exercices supplémentaires:

SOURCES :
Fourchet et al. "Foot core strengthening: relevance in injury prevention and rehabilitation for runners" 2016
McKeon et al. "The Foot Core System: A New Paradigm for Understanding Intrinsic Foot Muscle Function" 2015
Gooding et al. "Intrinsic Foot Muscle Activation During Specific Exercises: A T2 Time Magnetic Resonance Imaging Study " 2016
Orton E. " No limit " 2017
Tourillon, Gojanovic and Fourchet "How to evaluate and improve foot strength in athletes: an update " 2019

Fiche réalisée par:
FROIDEVAL Pierre-Yves, LACOUR Pierre, LENOGUE Nathan, MOURON Robin et POISSON Pierre
Relecture: François FOURCHET

Key Points

- Clinicians can prescribe the short-foot exercise, toes-spread-out exercise, first-toe–extension exercise, and second- to fifth-toes–extension exercise to activate the intrinsic foot muscles.
- These exercises can result in a 9% to 35% increase in intrinsic foot-muscle activity.

Instabilité de cheville

Traitement

Les **outils instables** classiquement utilisés **ne permettent pas de travailler** de manière ciblée **la proprioception de la cheville** *(Ivanenko et al. 1999, 2000; Brumagne et al. 2003, 2008; Kiers et al. 2012).*

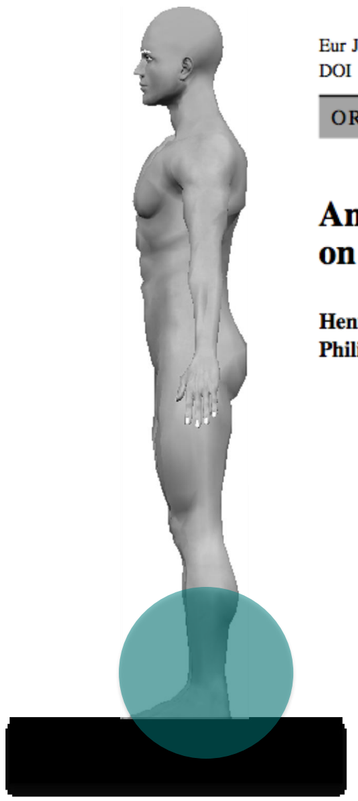

Eur J Appl Physiol (2012) 112:1577–1585
DOI 10.1007/s00421-011-2124-8

ORIGINAL ARTICLE

Ankle proprioception is not targeted by exercises on an unstable surface

Henri Kiers · Simon Brumagne · Jaap van Dieën · Philip van der Wees · Luc Vanhees

*" Results from the present study showed that **exercises at unstable surfaces do not challenge peripheral ankle proprioception** in maintaining balance" (Kiers et al. 2012)*

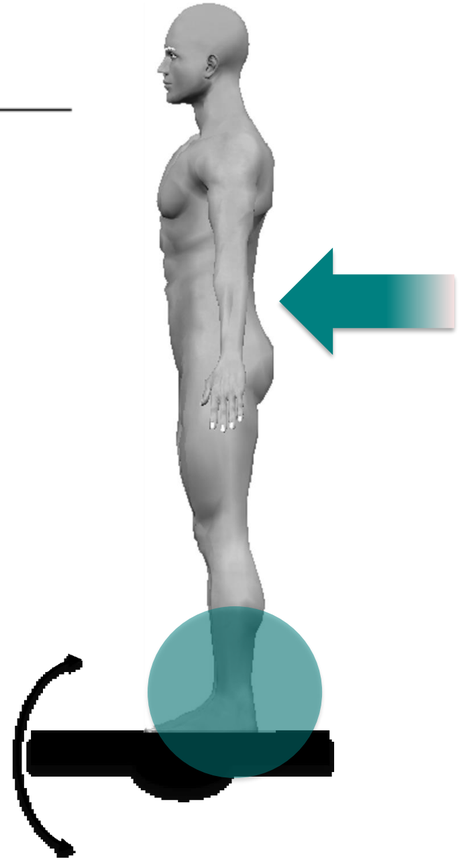

Instabilité de cheville

Traitement

« Il est possible de créer des conditions de déséquilibre spécifiques pour cibler le travail proprioceptif de la cheville et l'activation des éverseurs »



1

Possibilité d'ancrage métatarsien afin de générer des forces de réaction au sol pour réguler sa posture.

Déstabilisation spécifique inspirée de l'anatomie de l'arrière pied

Sources : *Forestier, Terrier, Teasdale, American Journal of Physical Medicine & Rehabilitation, 2014*)

Instabilité de cheville

Traitement

- Port de semelles
- Chevillière
- Chaussure spécifique (Haute ? Spraino?)
- Adaptation pratique sportive

Original research

PDF

Does the Spraino low-friction shoe patch prevent lateral ankle sprain injury in indoor sports? A pilot randomised controlled trial with 510 participants with previous ankle injuries

Filip Gertz Lysdal [1, 2], Thomas Bandholm [3, 4], Janne Schurmann Tolstrup [5], Mikkel Bek Clausen [6, 7], Stephanie Mann [4], Pelle Baggesgaard Petersen [8], Thor Buch Grønlykke [2], Uwe G Kersting [1, 9], Eamonn Delahunt [10, 11], Kristian Thorborg [3, 6]

Correspondence to Filip Gertz Lysdal, Department of Health Science and Technology, Sport Sciences, Aalborg University, Aalborg 9220, Denmark; fgly@hst.aau.dk

Quand rediriger ?

1. Entorses à répétitions ou giving away
2. Pas ou peu d'évolution score fonctionnel
3. 2 ÉPISODES D'INSTABILITÉ 6 mois ou sentiment persistant d'instabilité
4. Sportif professionnel ou futur pro

TABLE 1. Inclusion criteria for CAI, Coper, and control.

CAI	Coper
1. A history of at least one ankle sprain which requires pain or swelling and at least one interrupted day of desired physical activity 2. An initial ankle sprain that must have occurred at least 1 yr before testing 3. Multiple episodes (≥2) of the ankle giving-way in the 6 mo and/or feeling of instability 4. CAIT score ≤23 5. FAAM ADL score ≤90% 6. No history of previous surgeries or fractures in the lower extremity 7. No prior rehabilitation	1. A history of a lateral ankle sprain that requires immobilization and/or non-weight bearing for at least 3 d 2. No episodes of the ankle giving-way and/or feeling of instability for at least 12 mo before testing 3. CAIT score ≥28 4. FAAM ADL score ≥90% 5. No history of previous surgeries or fractures in the lower extremity 6. No prior rehabilitation

EXAMEN CLINIQUE INSTABILITE CHRONIQUE

Le maître symptôme : DMS

- ✓ Age +++
- ✓ Histoire de la maladie :
  - •Nature des traumatismes
  - •Description précise
- ✓ ATCD
- ✓ Traitement
- ✓ Caractéristiques du maître symptôme
  - • Apparition
  - • Type
  - • Intensité
  - • Localisation exacte
  - • Horaire: mécanique/inflammatoire
  - • Evolution
  - • Facteurs influençants
  - • Irradiation
  - • Isolée ou non (symptômes associés)

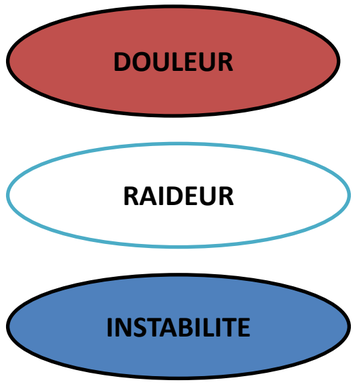

EXAMEN CLINIQUE INSTABILITE CHRONIQUE

Le maître symptôme : DMS

- ✓ Age +++
- ✓ Histoire de la maladie :
  - •Nature des traumatismes
  - •Description précise
- ✓ ATCD
- ✓ Traitement
- ✓ Caractéristiques du maître symptôme
  - • Flexion dorsale +++

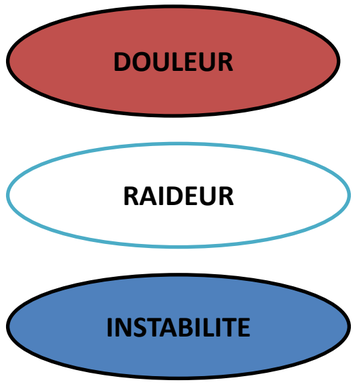

EXAMEN CLINIQUE INSTABILITE CHRONIQUE

Le maître symptôme : DMS

- ✓ Age +++
- ✓ Histoire de la maladie :
  - •Nature des traumatismes
  - •Description précise
- ✓ ATCD
- ✓ Traitement
- ✓ Caractéristiques du maître symptôme
  - Entorses à répétitions
  - « Lachâge » sans entorse
  - Sensation d'insécurité ou d'instabilité
  - Limitation des activités quotidiennes ou sportives
  - Appréhension
  - Sensation de cheville anormale (douleur, gonflement) inexpliquée = microinstabilité ?

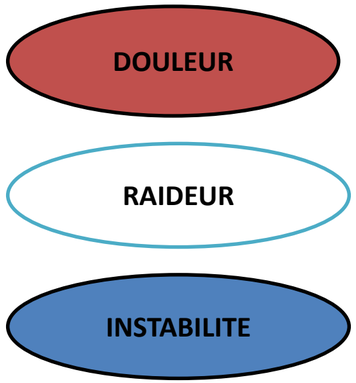

RECHERCHE DE FACTEURS DE RISQUE

INSTABILITE

Recherche des Facteurs de risque

1. Arrière pied varus
2. Hyperlaxité
3. Déficit rééducatif
4. Raideur en flexion dorsale

Examen ligamentaire

chirurgie du sport.com Paris

RECHERCHE DE FACTEURS DE RISQUE

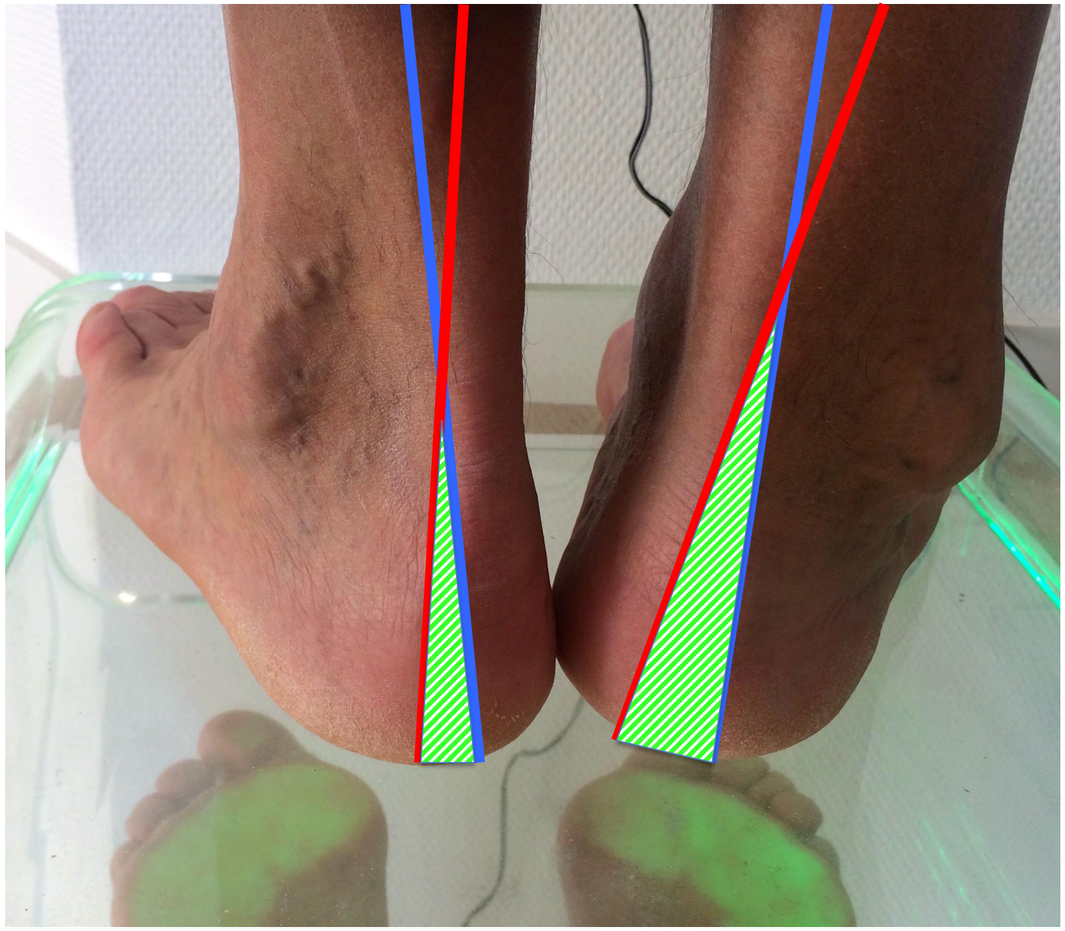

VALGUS **VARUS**

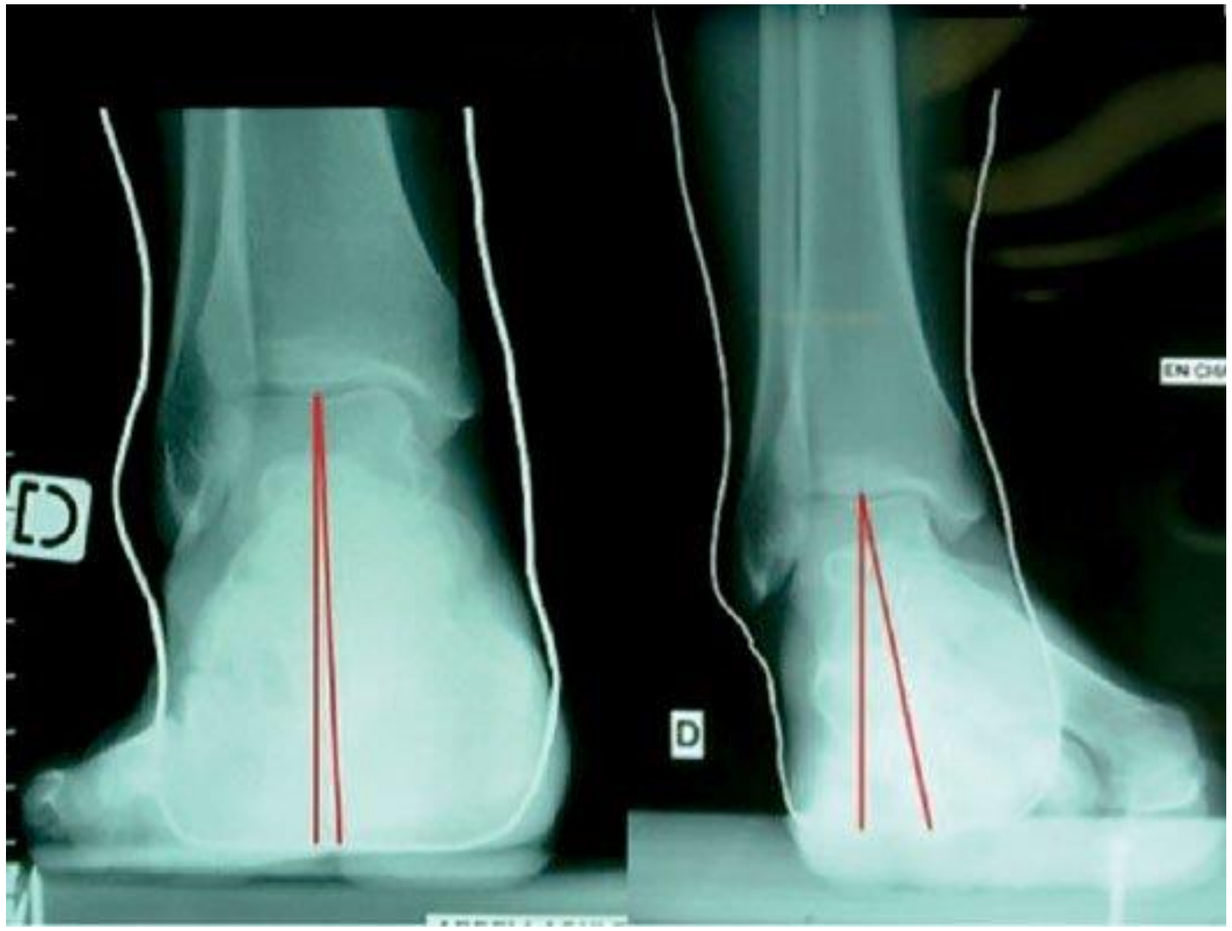

RECHERCHE DE FACTEURS DE RISQUE

Tableau 3: Critères d'Hyperlaité selon Beighton*

Description	Points
Dorsiflexion passive du 5ème doigt >90°	1/côté 1/côté
Opposition passive du pouce sur l'avant-bras	1/côté
Recurvatum des genoux >10°	1/côté
Hyperextension des coudes >10°	1/côté
Paume des mains à plat au sol sans fléchir les genoux	1 point

**** Hyperlaxité avérée si total ≥4 points sur un maximum de 9 points.***

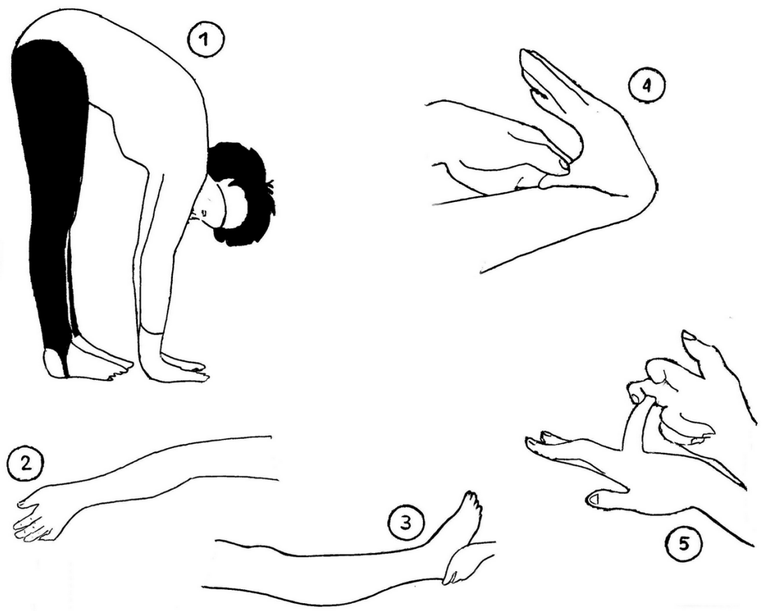

chirurgie du sport.com paris

RECHERCHE DE FACTEURS DE RISQUE

ANKLE GO TEST

Francois Fourchet, Brice Picot, Ronny Lopes,
Alexandre Hardy

-Le FAAM
-Le ALR RSI
-Le single Leg Stance
-Le Star Excursion Balance Test
-Le Side Hop Test
-Le Figure of 8

Evaluation état fonctionnel et psychologique du patient.
Rapide et **reproductible**

chirurgie du sport.com Paris

RECHERCHE DE FACTEURS DE RISQUE

Rétraction de la chaîne musculaire postérieure

= signe de Silverskiod

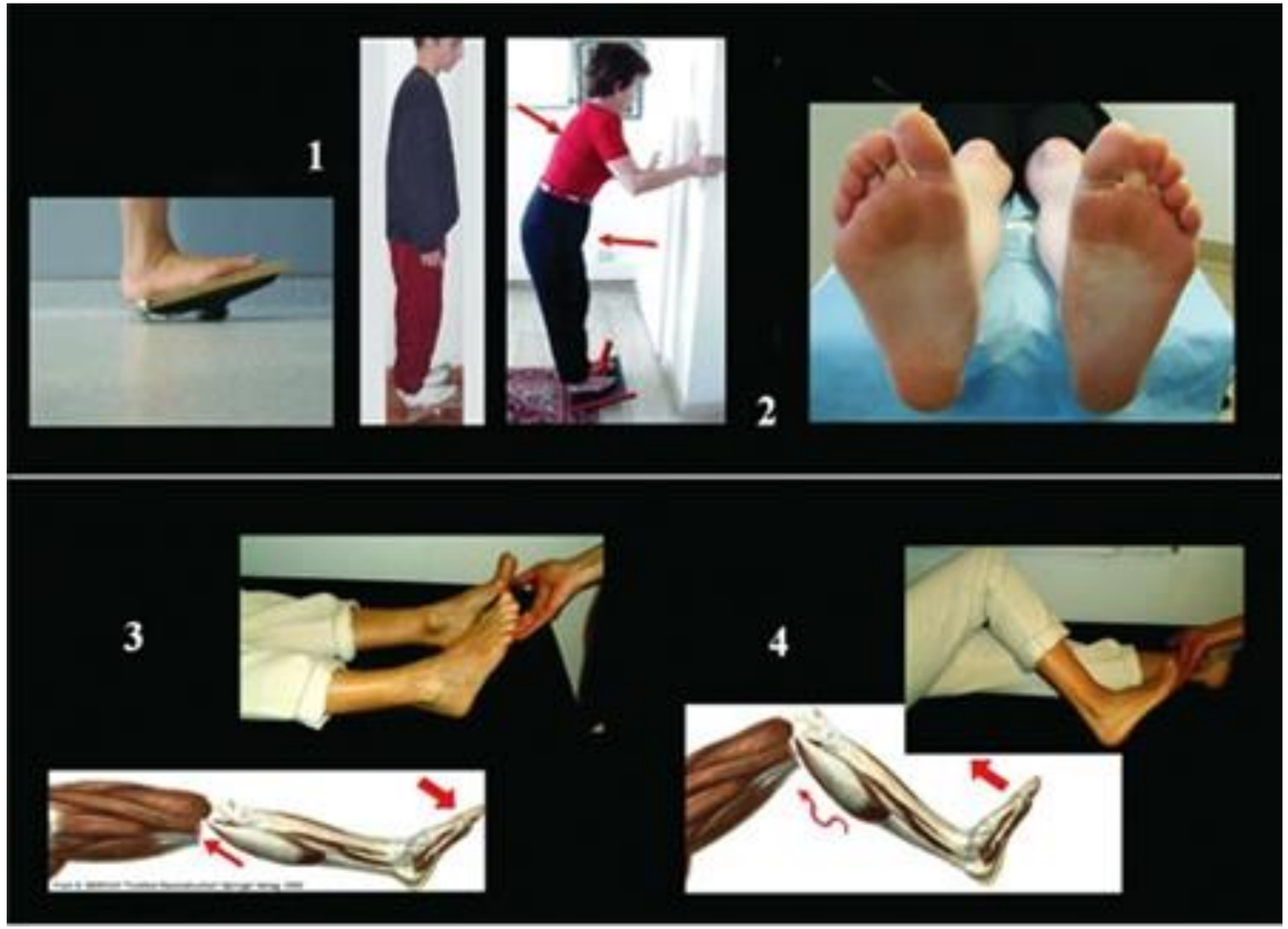

chirurgie du sport.com Paris

EXAMEN LIGAMENTAIRE

Talar tilt = ballotement tibio-talien

Tiroir antérieur

chirurgie du sport.com Paris

EXAMEN LIGAMENTAIRE

Radiographies en stress

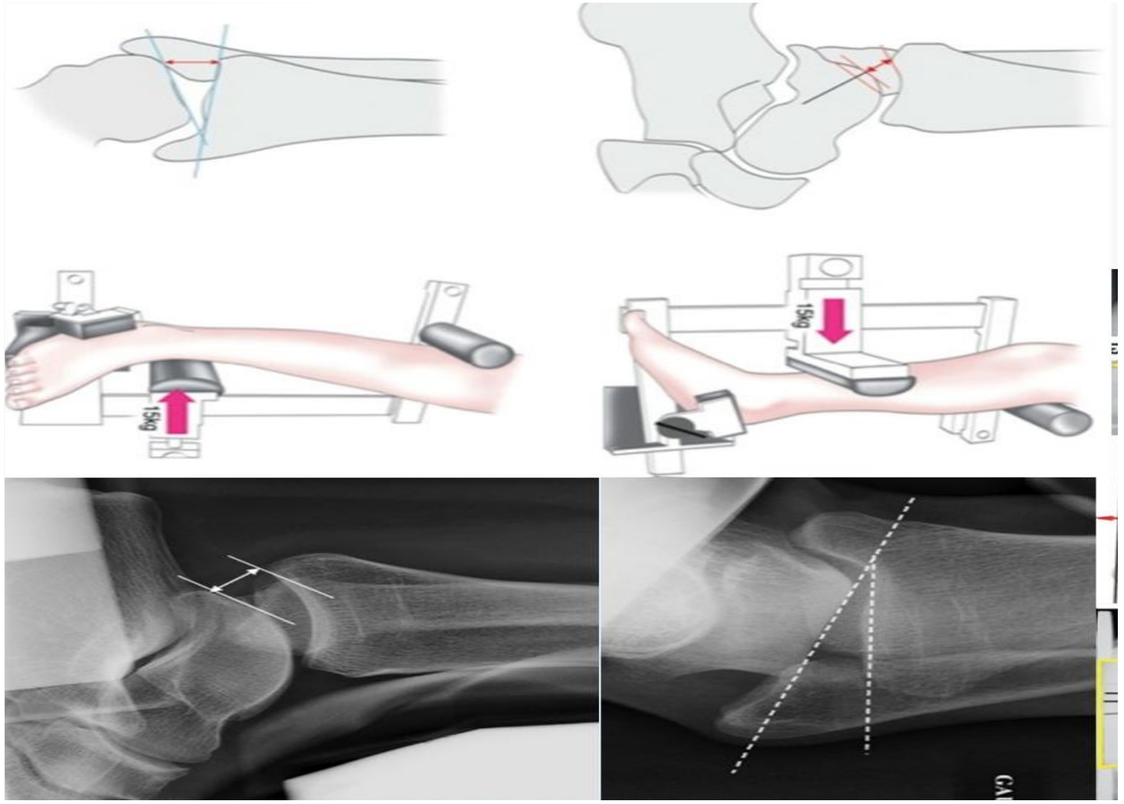

Angle tibio tarsien teste 3 faisceaux	Tiroir antérieur teste LTFA	
3 faisceaux intacts < 10° différentiel < 5 °	LTFA intact < 10 mm différentiel < 3mm	
LTFA rompu entre 10 et 15° différentiel > 5 °	LTFA rompu > 10 mm différentiel > 3 mm	
LTFA + LCF rompus > 15° différentiel > 10°	Spécificité	Sensibilité
3 faisceaux > 25°	90 %	de 44 à 62%

VALEUR SEULEMENT EN CAS DE POSITIVITE

chirurgie du sport.com Paris

IMAGERIE

	Arthroscanner	IRM	ArthroIRM
Sensibilité LTFA	100%	*50%*	100%
Spécificité LTFA	95-100%	100%	100%
Sensibilité LCF	75-80%	*50%*	90%
Spécificité LCF	*75-90%*	*83%*	90%

Bilan Lésionnel = Clinique +++

RECONSTRUCTION ANATOMIQUE SOUS ARTHROSCOPIE



Anatomic stabilization techniques provide superior results in terms of functional outcome in patients suffering from chronic ankle instability compared to non-anatomic techniques

G. Vuurberg[1,2,3] · H. Pereira[4,5,6] · L. Blankevoort[1,2,3] · C. N. van Dijk[1,2,3,6]

2018

techniques anatomiques +++

Chronic Lateral Ankle Instability

The Effect of Intra-Articular Lesions on Clinical Outcome

Woo Jin Choi,* MD, Jin Woo Lee,*† MD, PhD, Seung Hwan Han,‡ MD, PhD, Bom Soo Kim,* MD, and Su Keon Lee,* MD

93 % lésions intra articulaires

2008

Synovite , LODA, Ossicules, Osteophytes, Conflit , Ligament collatéral médial….

MOINS BON RESULTATS CLINIQUES

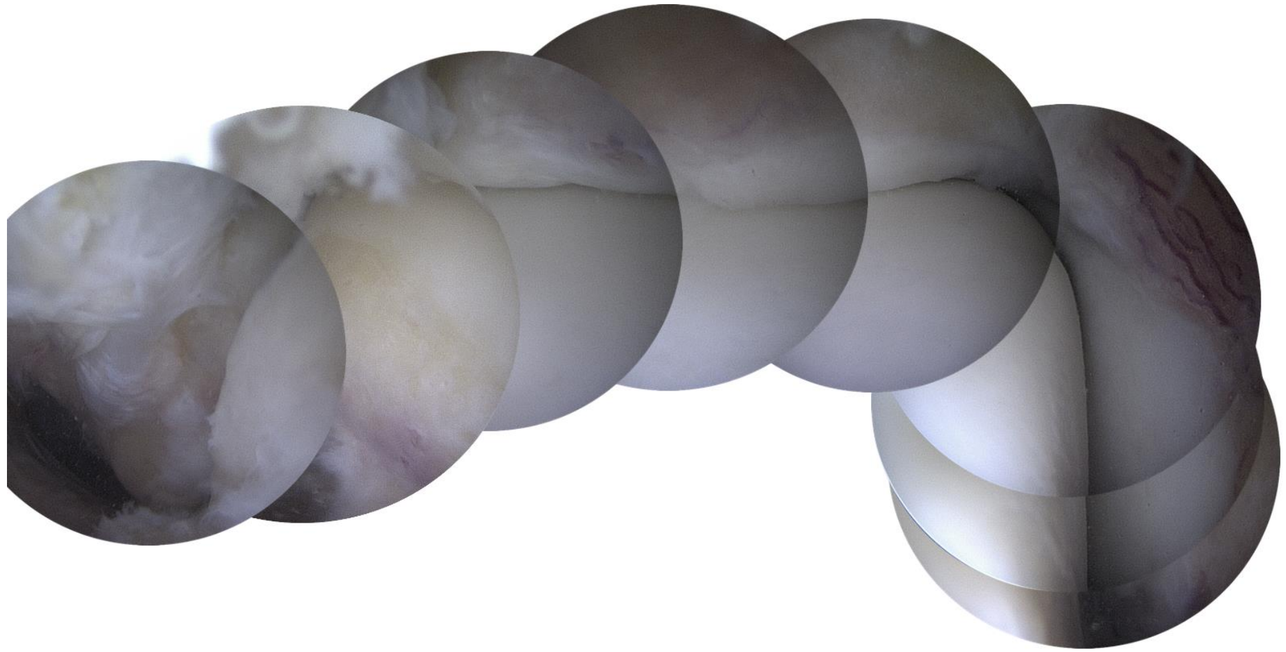

BILAN
+
TRAITEMENT

chirurgie du sport.com Paris

RECONSTRUCTION ANATOMIQUE SOUS ARTHROSCOPIE

chirurgie du sport.com Paris

RECONSTRUCTIONS ANATOMIQUES

LES TECHNIQUES

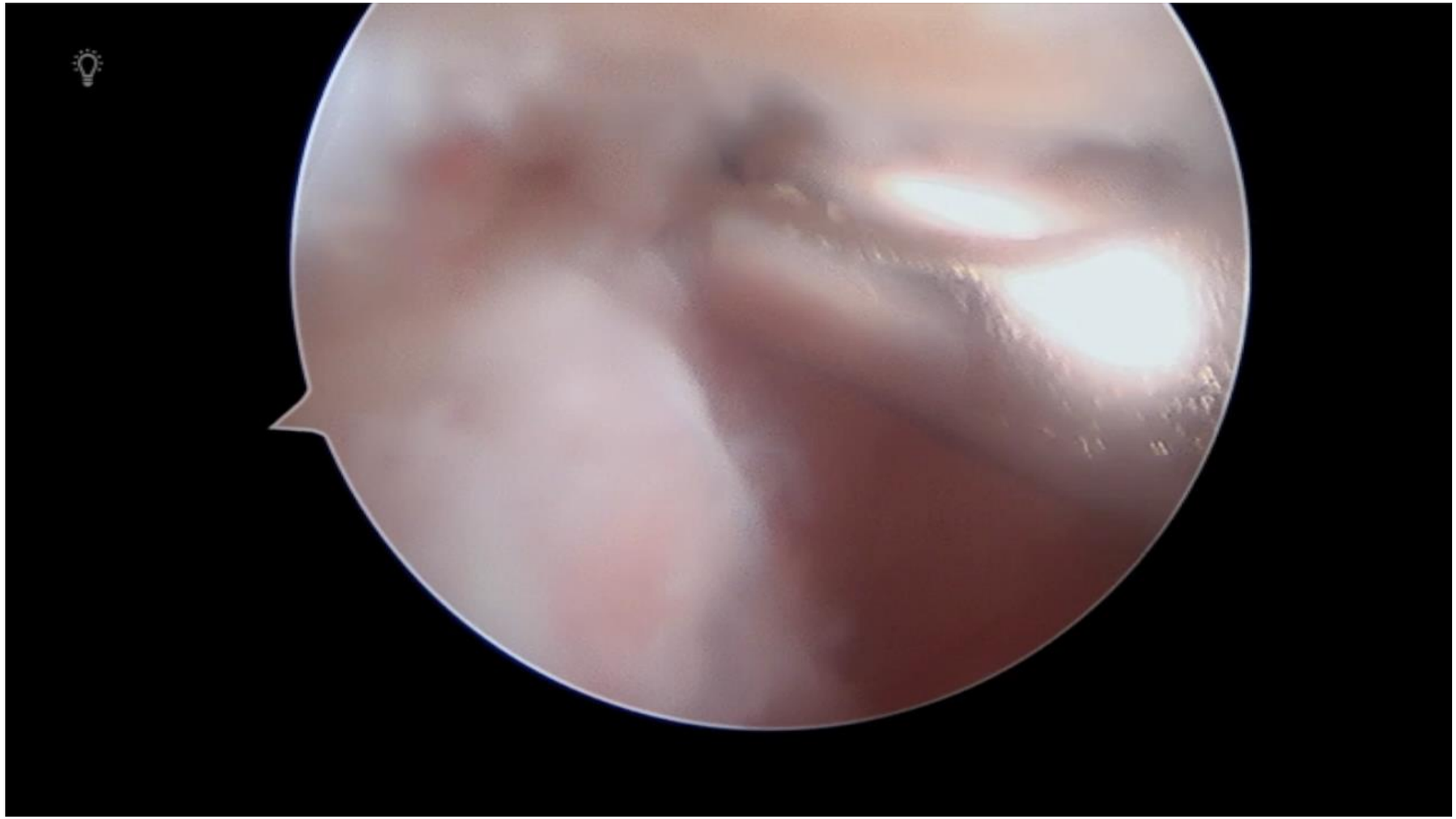

INSTABILITÉ CHRONIQUE PURE

Instabilité de cheville. En 2020

RECONSTRUCTION ANATOMIQUE SOUS ARTHROSCOPIE

- 3 semaines de bottes avec appui
- 85% de satisfaction
- RTS 70-85% reprise du sport même niveau
- RTS 5 à 6 mois
- Échec = douleurs +++ (~ 15%)

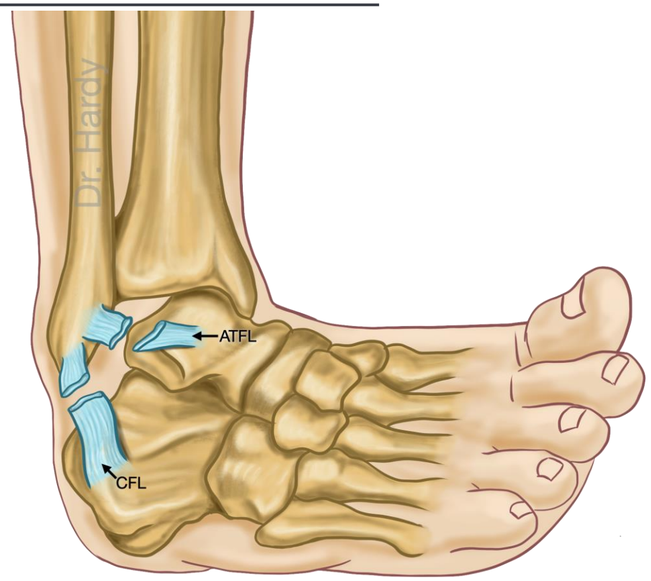

chirurgie du sport.com paris

RETOUR AU SPORT

- Critères de temps ?
- Critères objectifs ?
- Test validé dans la littérature, pas de test composite
- Meilleur encadrement = Moins de récidive

- Ligamentoplastie

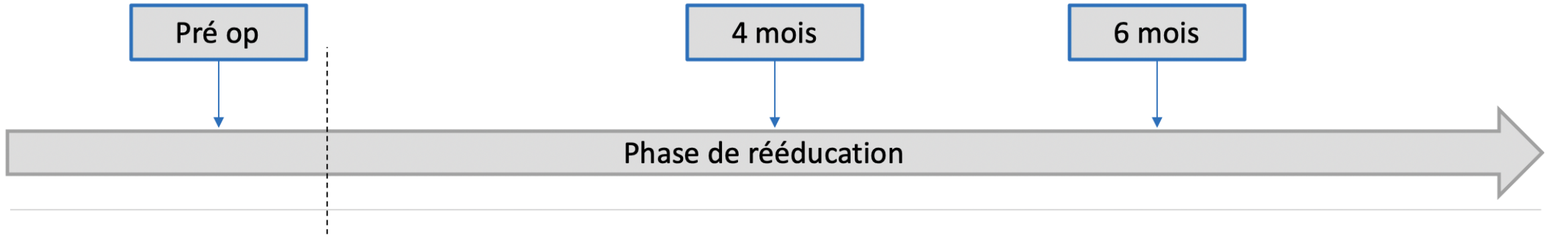

- Entorse grave

RETOUR AU SPORT

ANKLE RTS = Etude en cours

Il s’agit d’un score fonctionnel obtenu à partir de 6 items:

-Le FAAM
-Le ALR RSI
-Le single Leg Stance
-Le Star Excursion Balance Test
-Le Side Hop Test
-Le Figure of 8

Evaluation état fonctionnel et psychologique du patient.
Rapide et **reproductible**

TAKE HOME MESSAGE

- **Nécessité d'un bilan clinique et paraclinique précis**
- **Traitement médical initial**
- **Prévenir la récidive**
- **Apport de l'arthroscopie +++**

	Prévention	Incidence	TTT ortho Tx recidive	TTT Chir	Tx chir	Taux Recidive	Taux RTP meme niveau	Délai	Critères RTP
LCA	OUI	65 000	20%	42 500	65,4%	6%	50%	12 mois	OUI
Epaule	OUI	15 600	70%	8100	52%	5%	50%	6 mois	OUI
Cheville	NON	2 190 000	30%	7000	0,3%	5%	70%	4-5 mois	NON

chirurgie du sport.com Paris

Merci à tous

Dr Alexandre Hardy

Dr.hardy@chirurgiedusport.com

FIFA MEDICAL CENTRE OF EXCELLENCE