INSTITUT DE L'APPAREIL LOCOMOTEUR NOLLET

Générale de santé
CLINIQUE PARIS V

ChirurgieduSport.com

# Place de la chirurgie dans les pathologies chroniques d'Achille

A Gerometta, A Hardy, N Lefevre, A Meyer, O Grimaud, Y Bohu

Clinique du sport
Paris

# Un modèle lésionnel par excellence

- Le tendon d' Achille

# Anatomopathologie

=> La lésion tendineuse aiguë

- Œdème:
  - simple souffrance
  - ou menace de rupture ?
- Rupture ou Désinsertion

**Potentiel de cicatrisation ?**

- Corporéale ou insertion
- Centrale ou périphérique
- Péritendinite

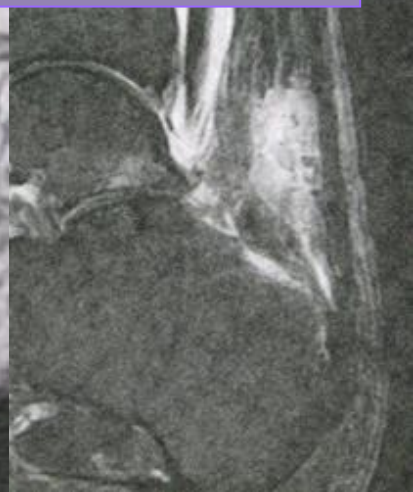

# Anatomopathologie

=> <u>La cicatrice tendineuse pathologique</u>

- Nodule
- Kyste
- Calcifications
- Fissure
- Languette
- Rupture partielle

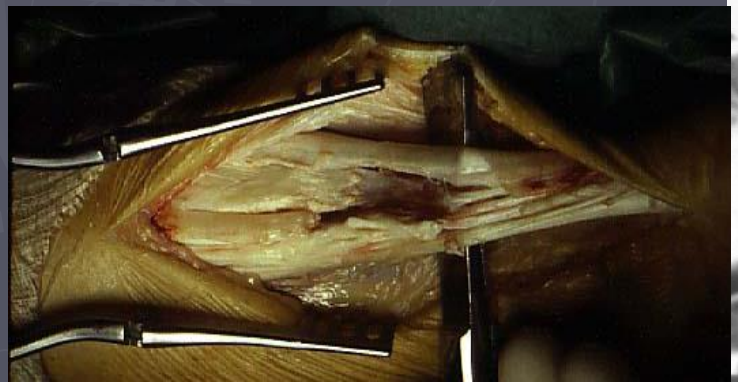

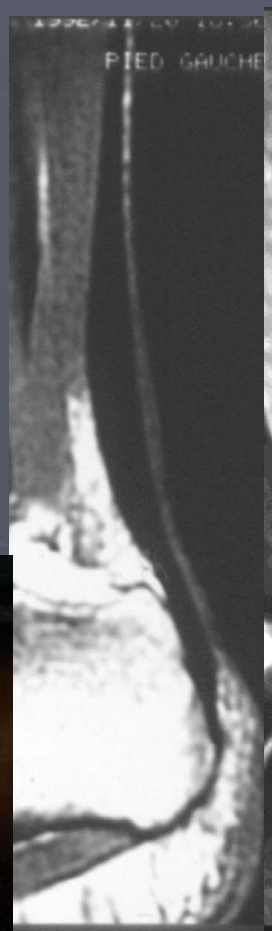

# Examens complémentaires

- Radiographies
  - Standard (Profil)
    +/- clichés mous
- Échographie ++
- IRM +++

→ Bilan lésionnel

# Le traitement des tendinopathies est avant tout médical

- **Première phase**
  - **Repos relatif**
  - **Glace/ AINS/ Antalgiques**
  - **Rééducation**
- **Deuxième phase**
  - **Ondes de choc radiales et/ ou laser CO2**
  - **Injections d'Aprotinine ou PRP (facteurs de croissance) : corps**
- **Troisième phase**
  - **Traitement chirurgical**

# Les éléments cliniques

- Mode de début (potentiel de cicatrisation)
- Durée d’évolution
- Intensité de la gène

# Bilan clinique

- Douleur & retentissement fonctionnel

  *Classification de BLAZINA*

  - Stade 1: Douleur après le sport, disparaissant au repos
  - Stade 2: Douleur apparaissant pendant le sport, disparaissant puis réapparaissant avec la fatigue
  - Stade 3: Douleur permanente lors du sport
    - **3 a: Limitation de l'entraînement**
    - **3 b: Gêne dans la vie quotidienne**
  - ( Stade 4: Rupture du tendon )

# Le traitement chirurgical stéréotypé:

# Le peignage et la synovectomie

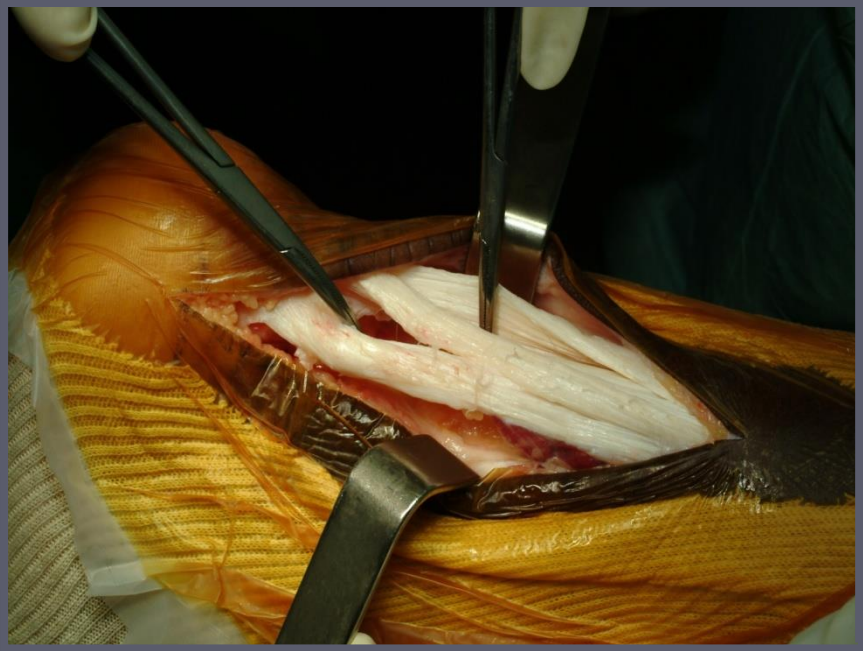

# Résultats des traitements chirurgicaux

**40% et 30%**
**D' échec**

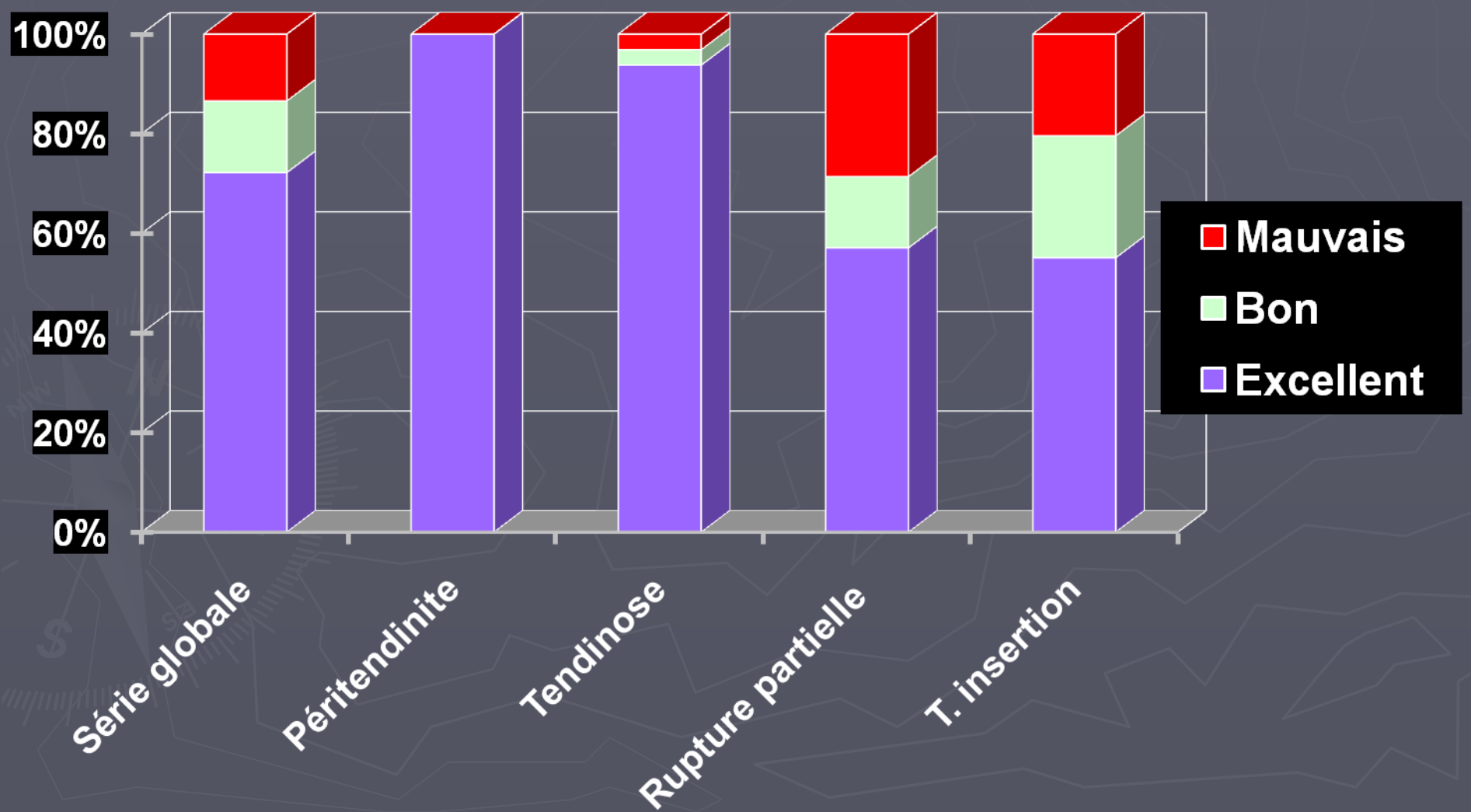

# Justifie un démembrement plus précis des lésions

- Bien différencier la localisation des symptômes
  - Le tendon ?
  - Ou son insertion ?
- Pourquoi ?
  - Les lésions sont… différentes
  - Les traitements sont… différents
  - Les résultats sont… différents

# Le corps tendineux

- Les thérapeutiques médicales habituelles sont efficaces
- Les nouveautés
  - PRP (Facteurs de croissance)
  - Cellules souches

- Le traitement chirurgical est efficace aussi

# Synovectomie

- Excision des gaines péri-tendineuse et para-tendineuse
- Respect de la gaine aponévrotique

# Synovectomie

- Libération complète du tendon sur toute la longueur
- Exposition des fibres tendineuses saines

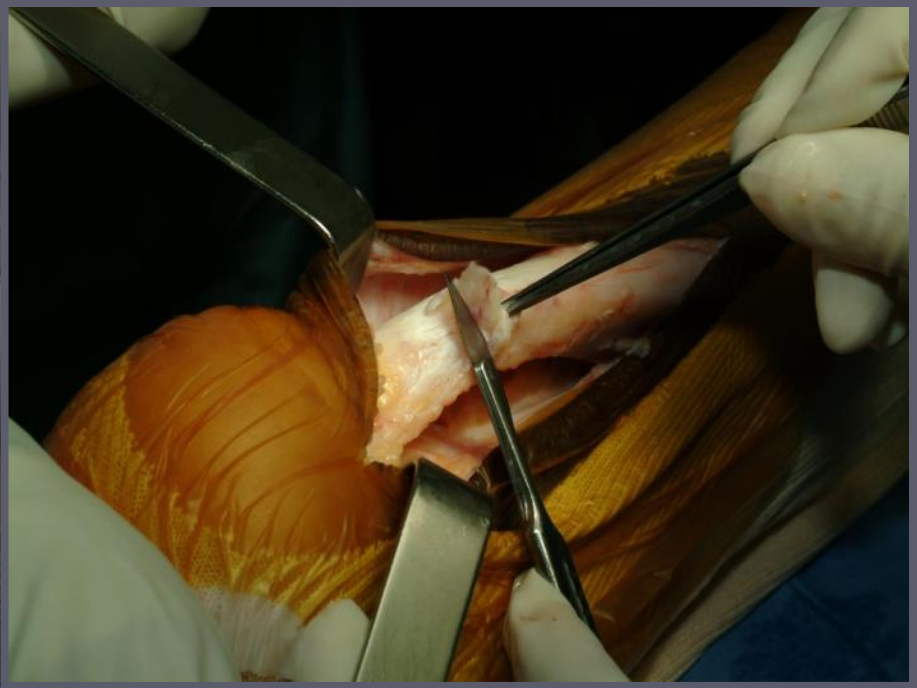

# Peignage tendineux

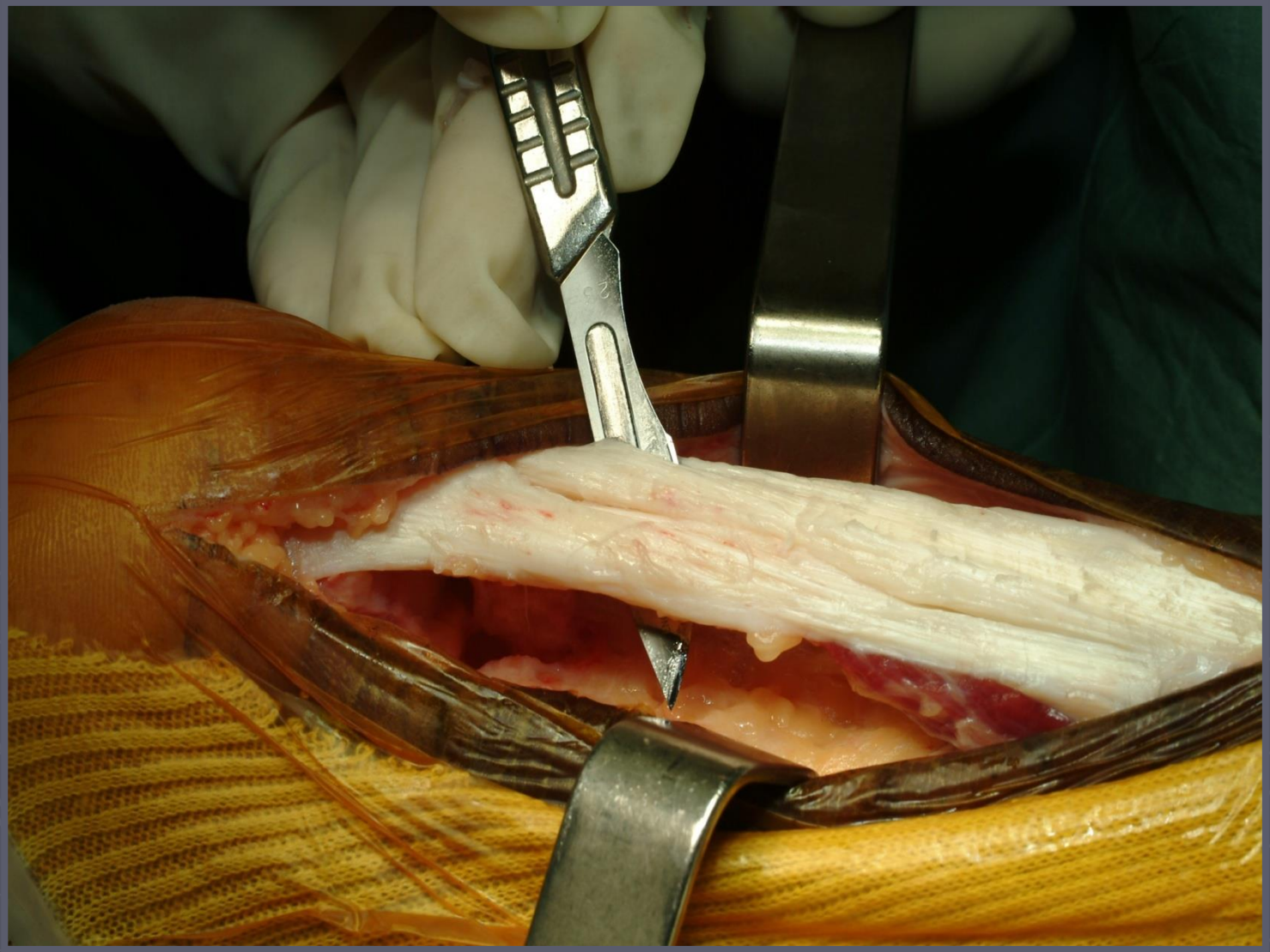

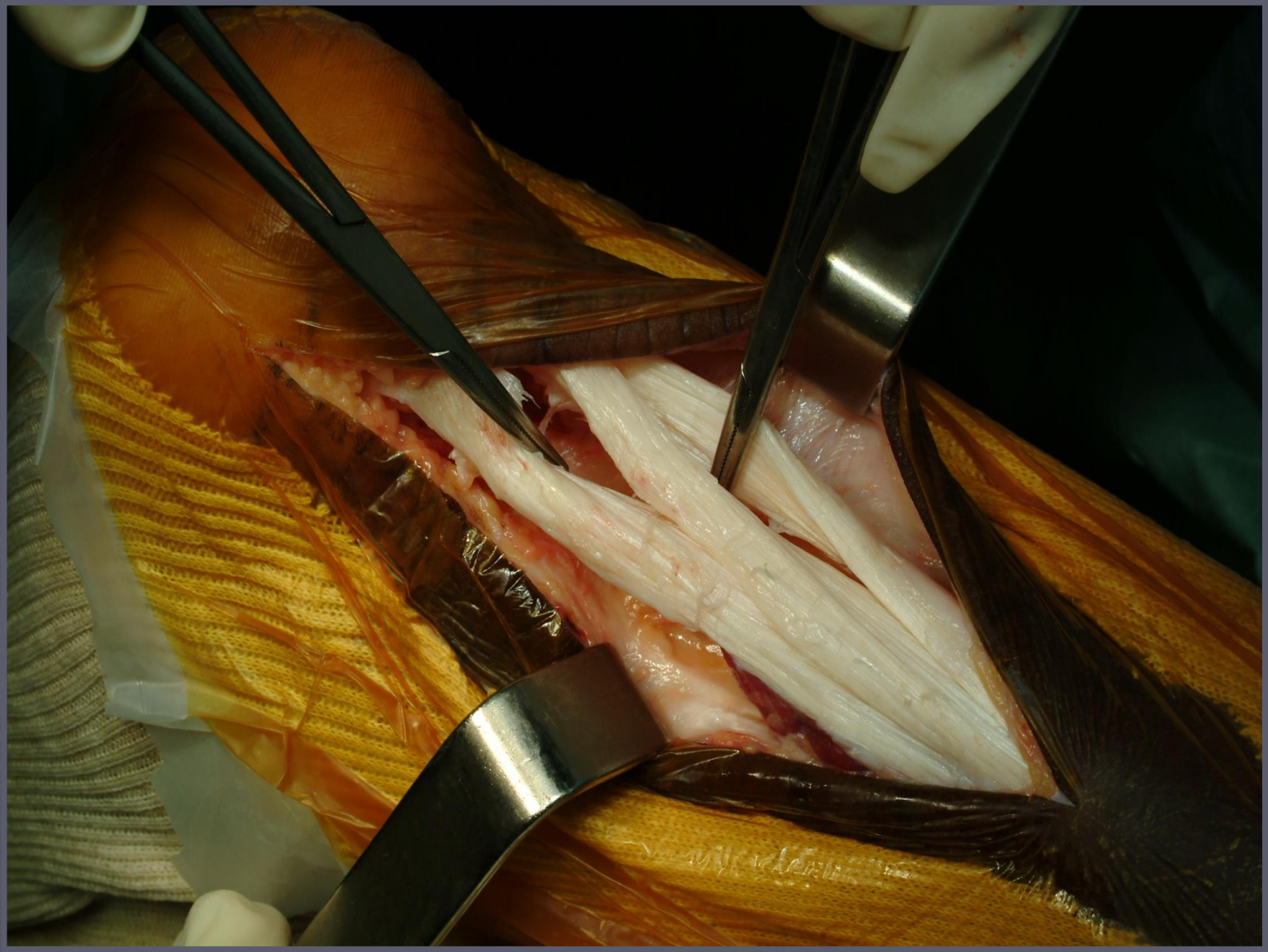

Mais le problème, ce n’est pas le corps tendineux, c’est son insertion ….

# Les questions ?

- Existe-t-il un conflit ?
- Existe-t-il une fragilisation de l'insertion ?
- Existe-t-il une perte de substance ?

# Existe-t-il un conflit ?

- Ostéotomie calcanéenne

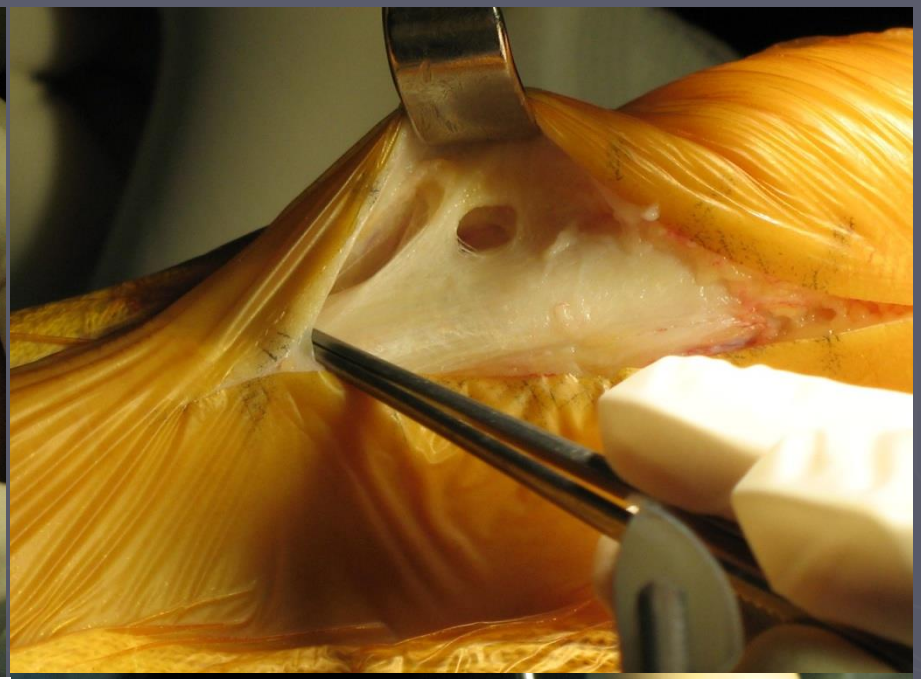

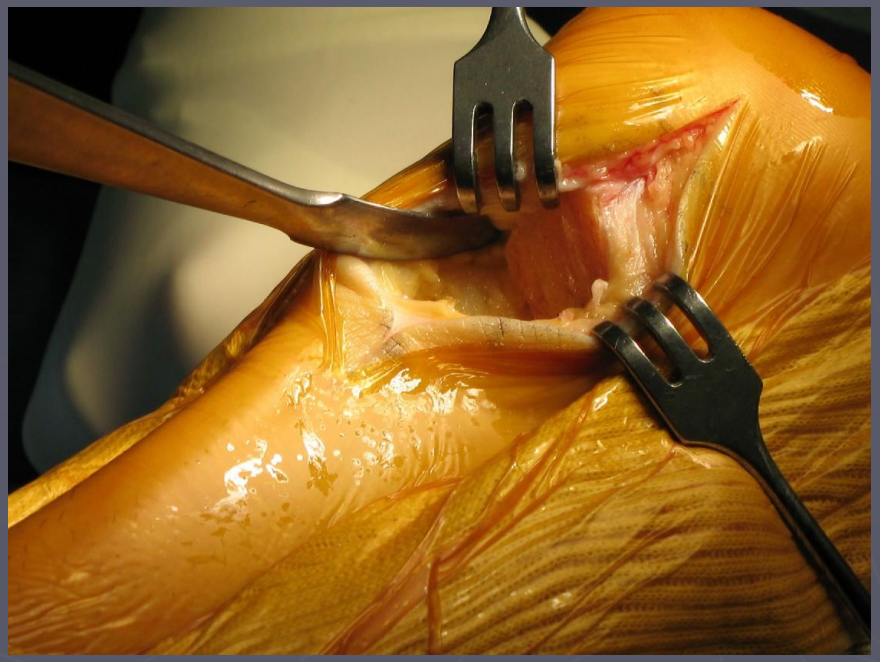

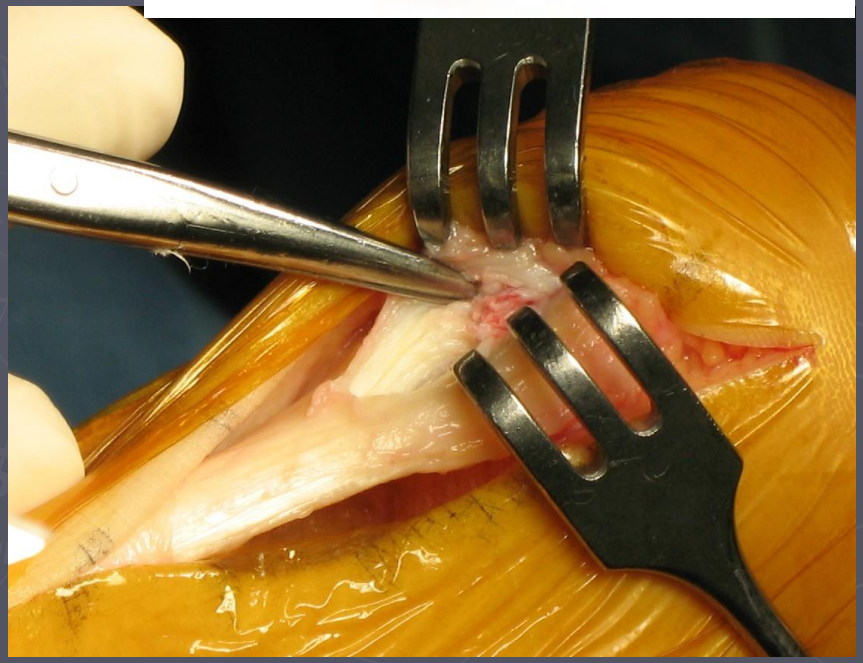

# Existe-t-il une fragilisation de l’insertion ?

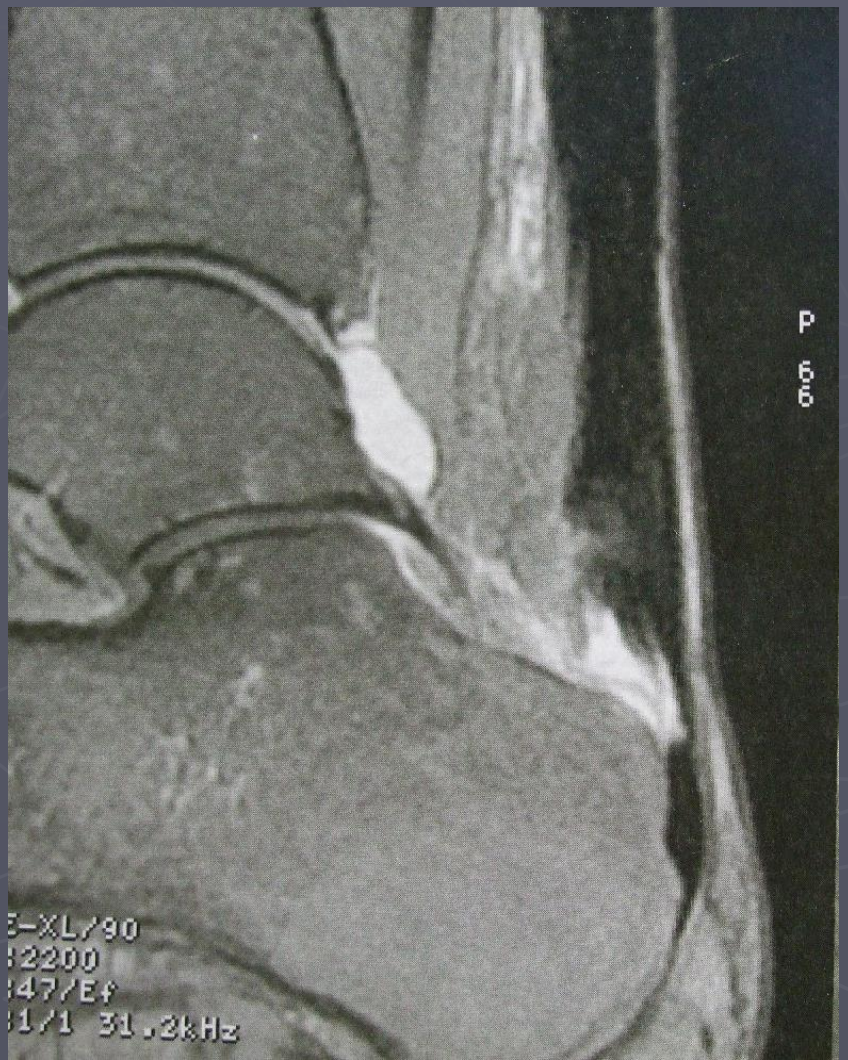

# Existe-t-il une fragilisation de l' insertion ?

- Peignage ?
- Renforcer un tendon sur une insertion fragile ?
- Risque de traitement inadapté = récidive ou rupture

- Quelle solution ?

# Existe-t-il une fragilisation de l'insertion ? Quelle solution ?

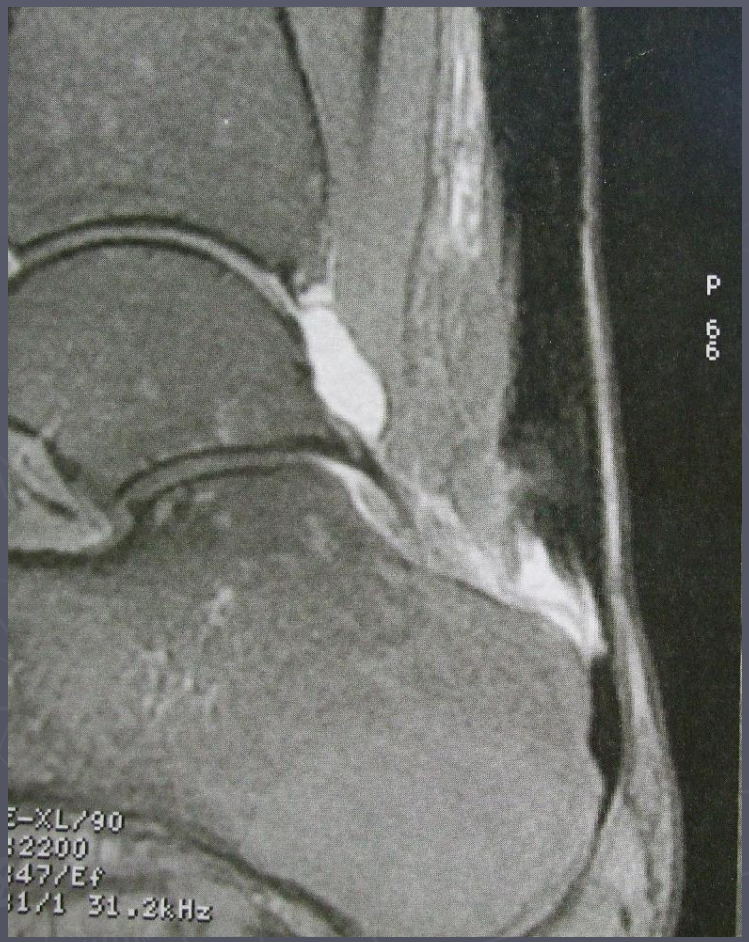


- Parfois le patient trouve seul…

Le patient a transformé sa tendinopathie en rupture

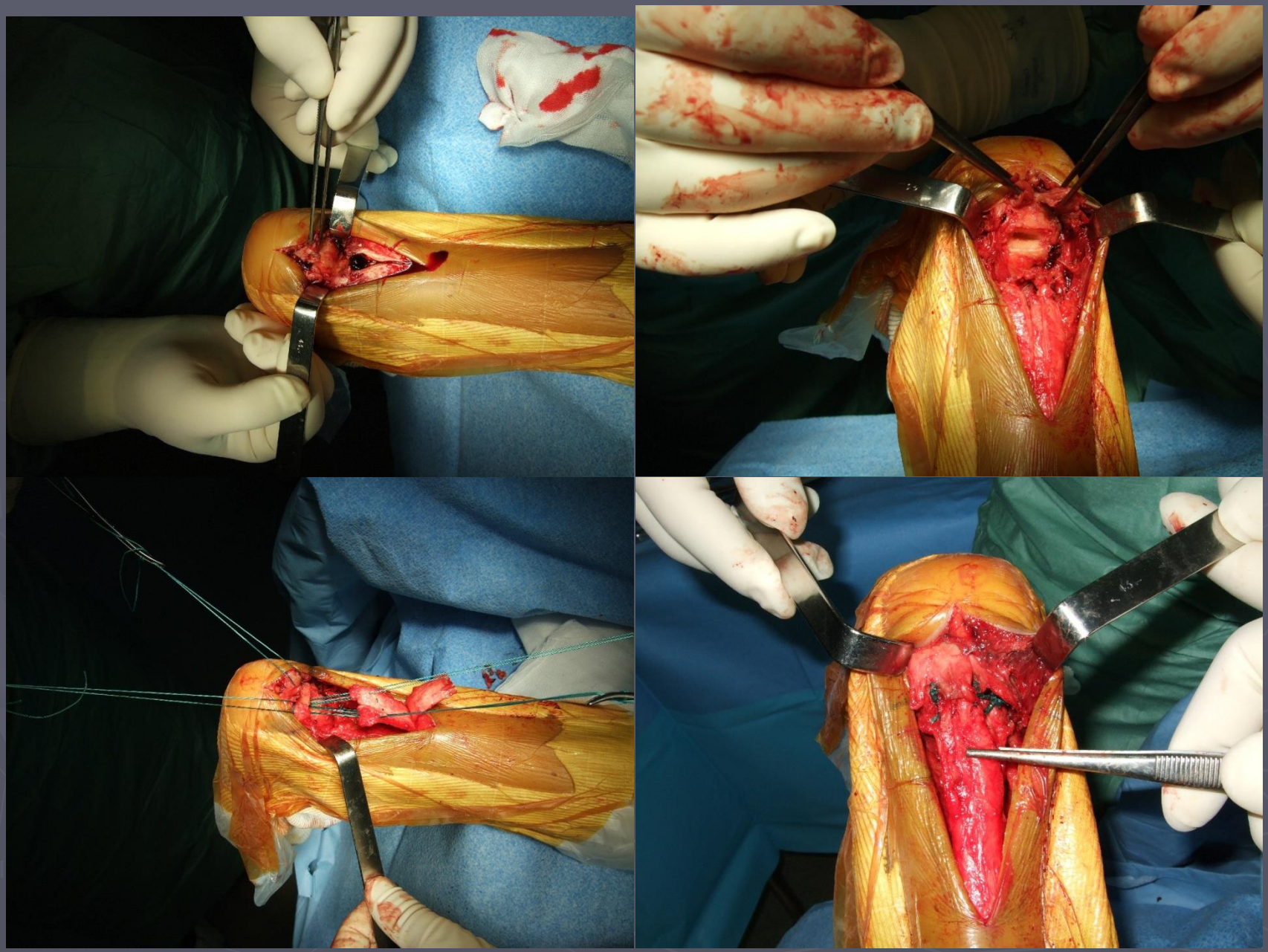

# Existe-t-il une fragilisation de l'insertion ? Quelle solution ?

- Mais souvent, le patient ne se rompt pas seul…
- Risque de traitement insuffisant

# Existe-t-il une fragilisation de l'insertion ? Quelle solution ?

- Savoir aggraver la lésion pour mieux la réparer

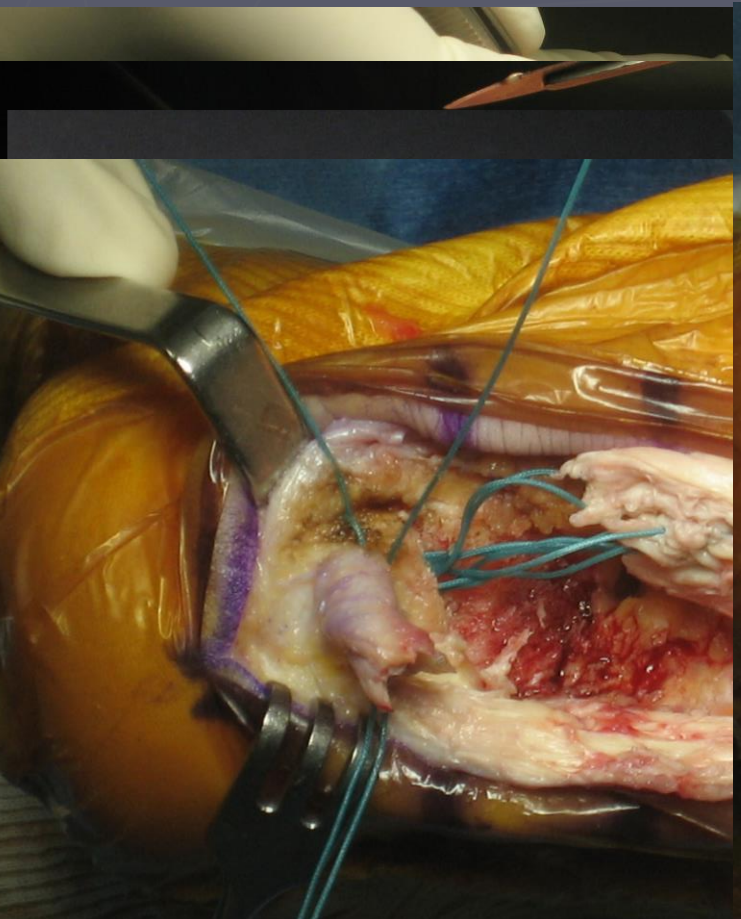

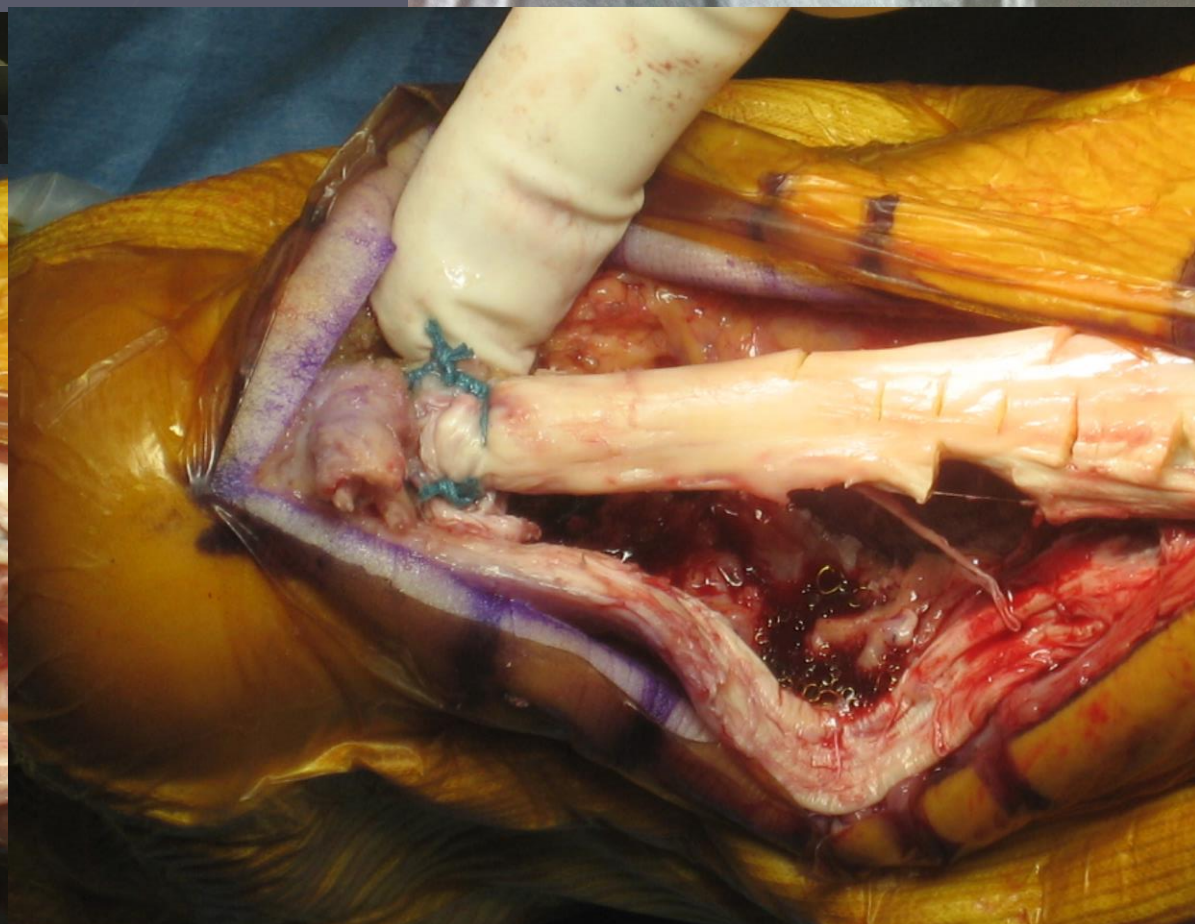

# Existe-t-il une perte de substance ?

- Ne pas hésiter à réaliser une reconstruction
- Autogreffe après nettoyage exhaustif

# IRM

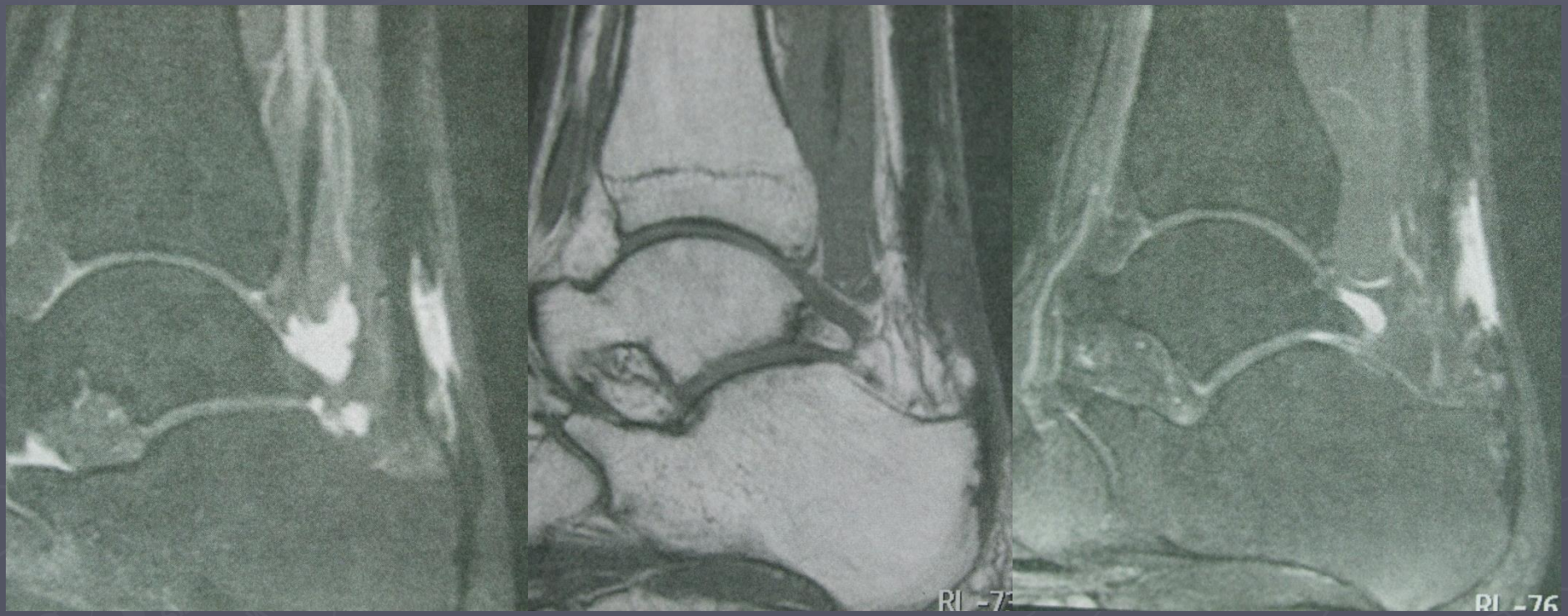

# Technique

- Nettoyage de la fibrose
- Tranchée et autogreffe

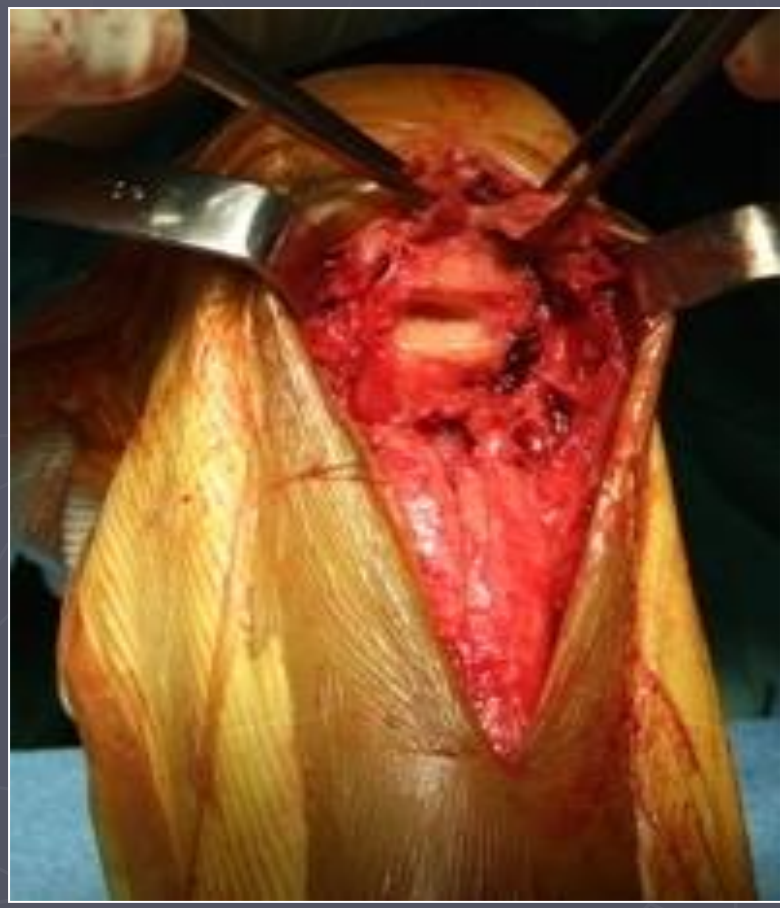

# Résultat IRM

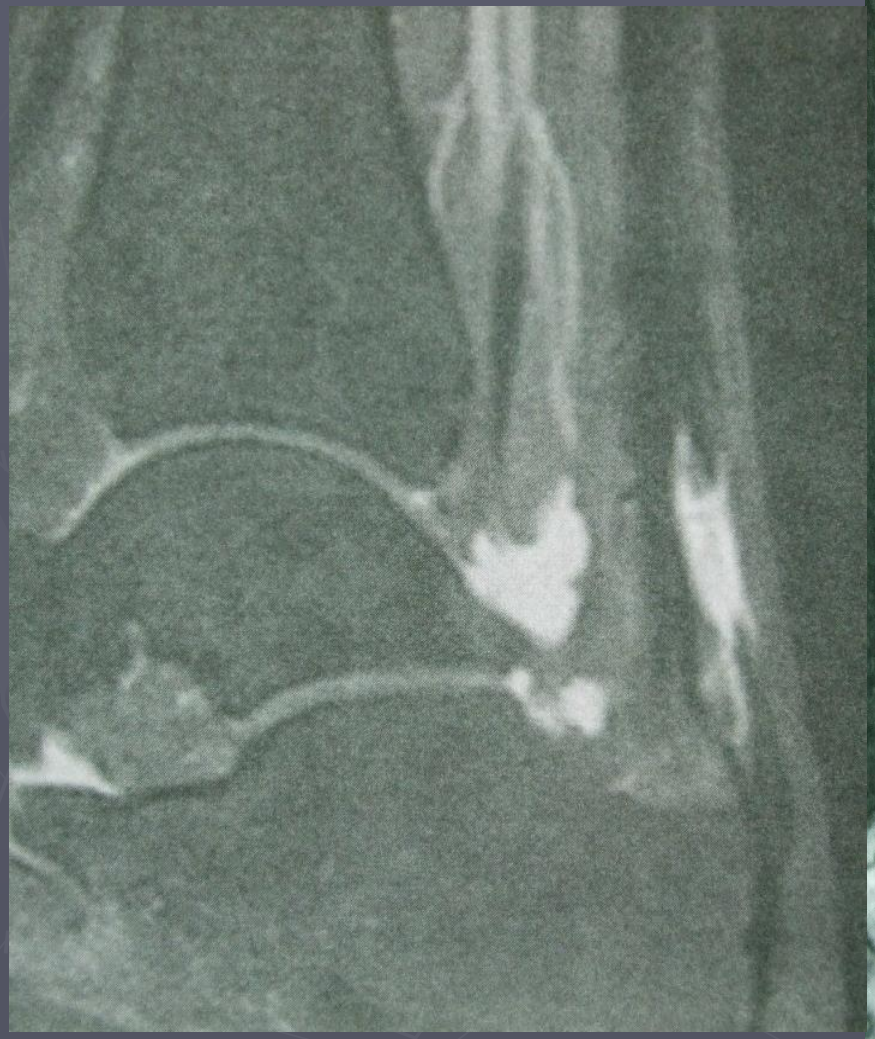

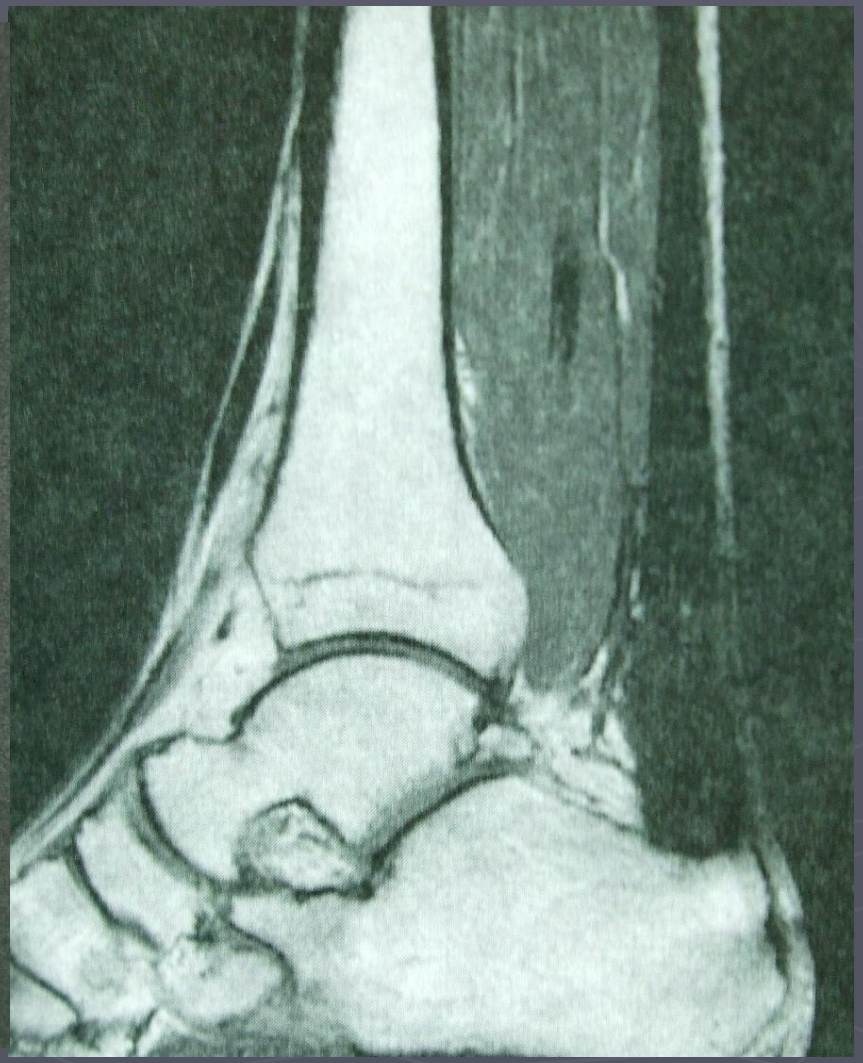

# Existe-t-il une perte de substance ?

- Sportive de 20 ans
- Internationale Athlétisme 1500 m
- Douleur depuis 1 an
- 5 infiltrations

- IRM: tendinite…!

RFP
SP F44.9
DROIT
SP F47.4
FFS
MOUTHON, ELODIE
AF
FFS

RFP

AR

AR

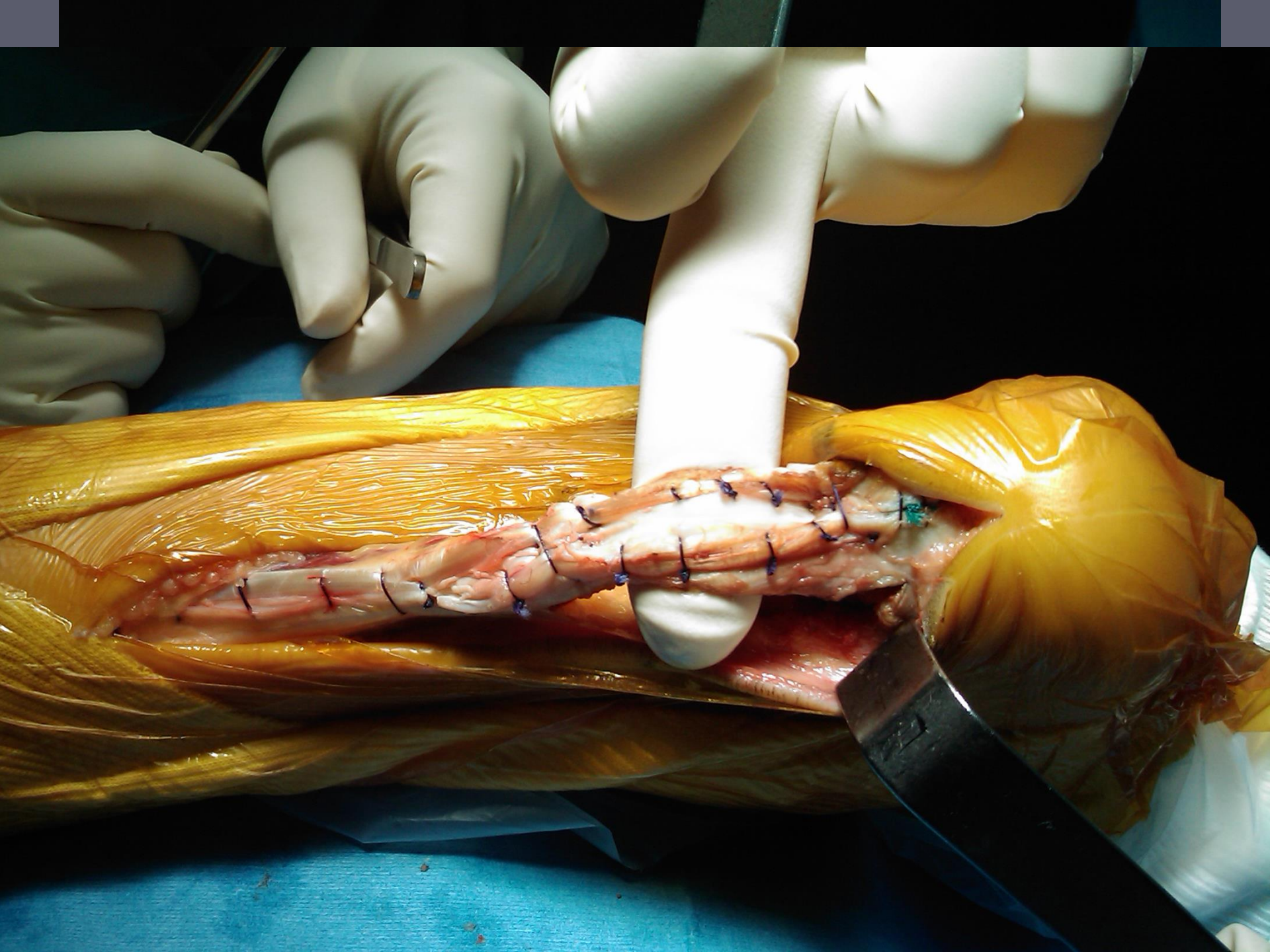

# Une tendinite ?

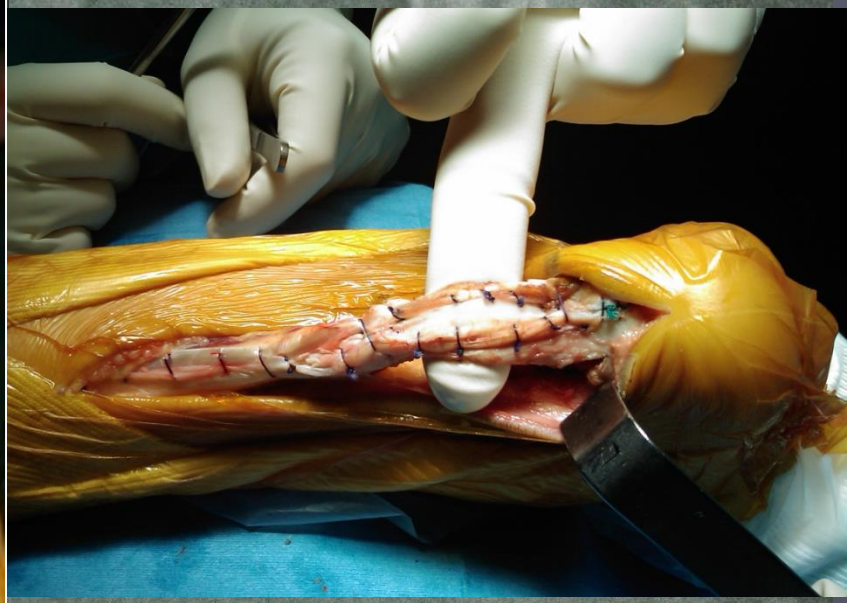

# Justifie un démembrement plus précis des lésions

- Pourquoi ?
  - Les lésions sont…….. différentes
  - Les traitements sont……. différents
    - Tranchée osseuse
    - Doubles U inversés
    - Autogreffe (aponévrose triceps, DIDT)
  - Les suites et résultats……. s' améliorent

# Quelle stratégie devant cette tendinopathie ?

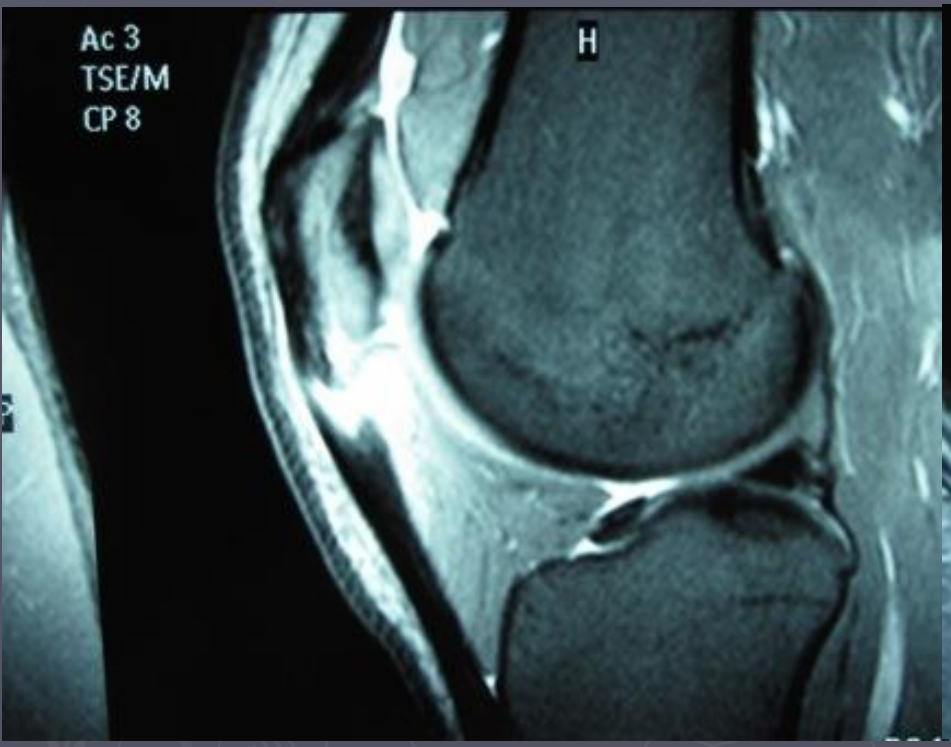


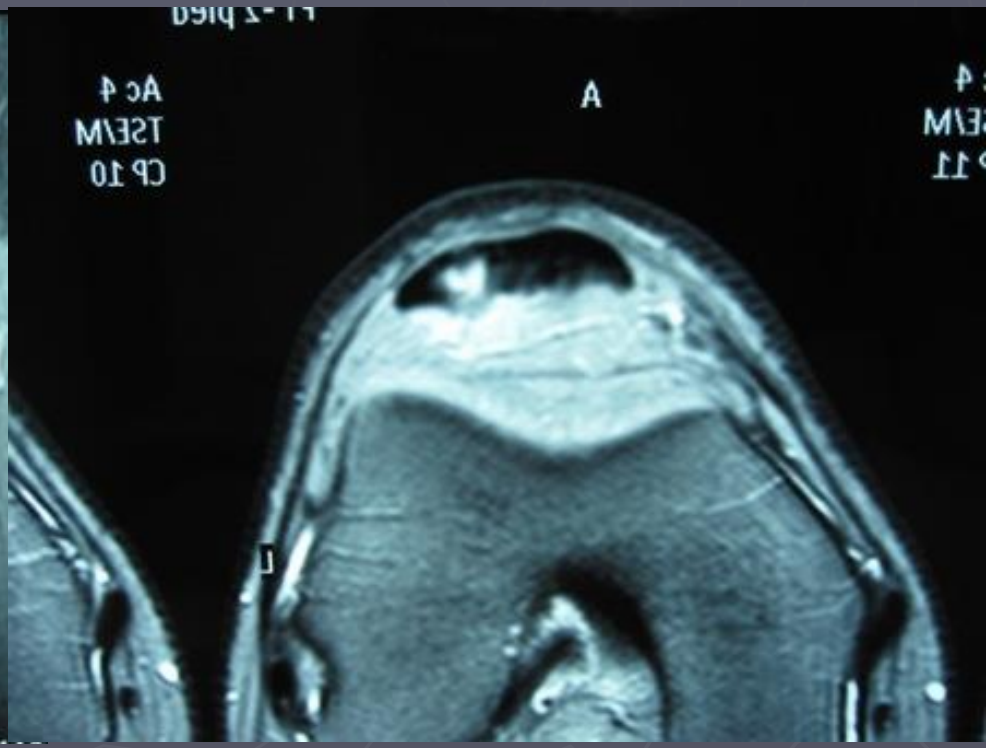

# Quelques exemples

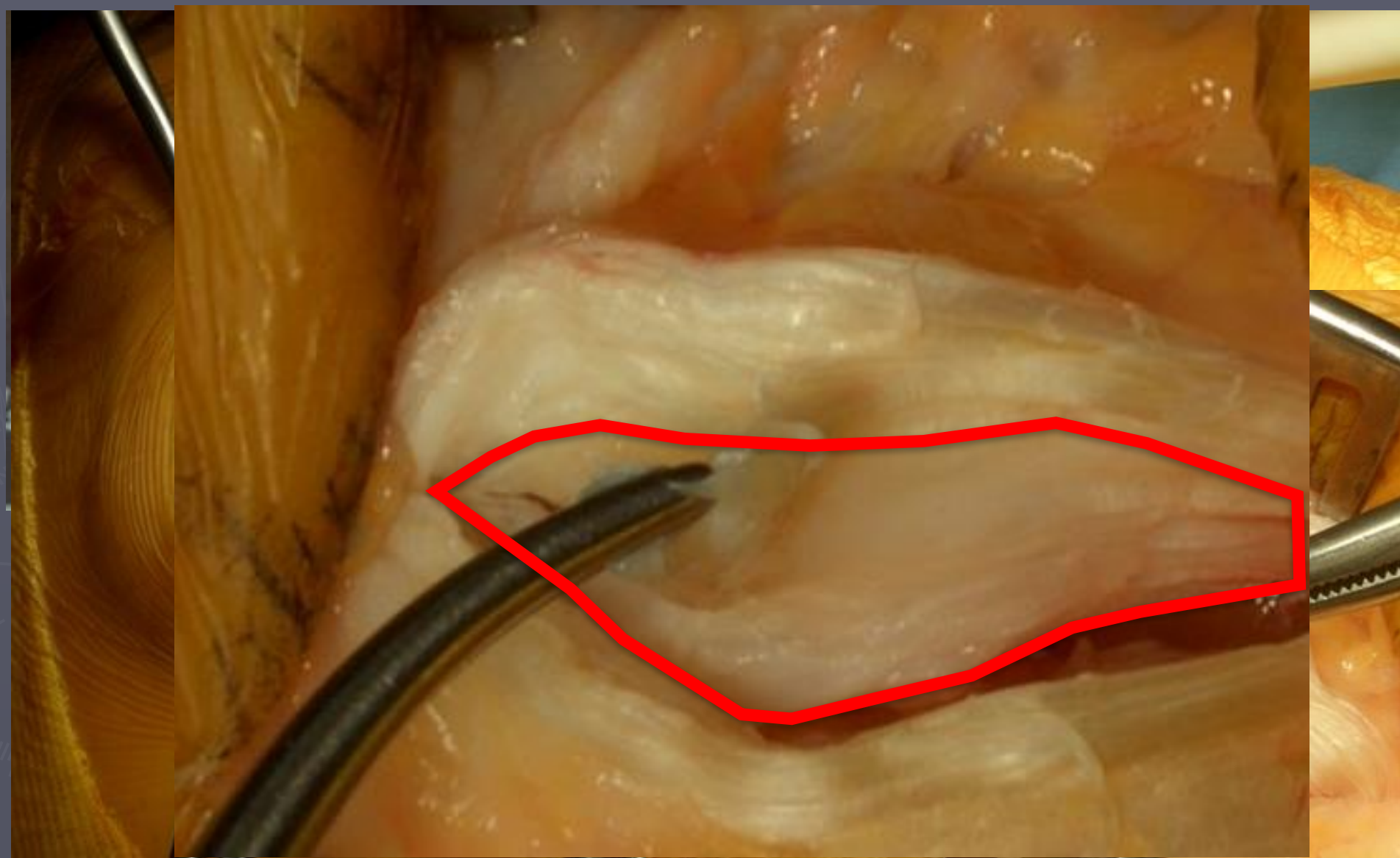

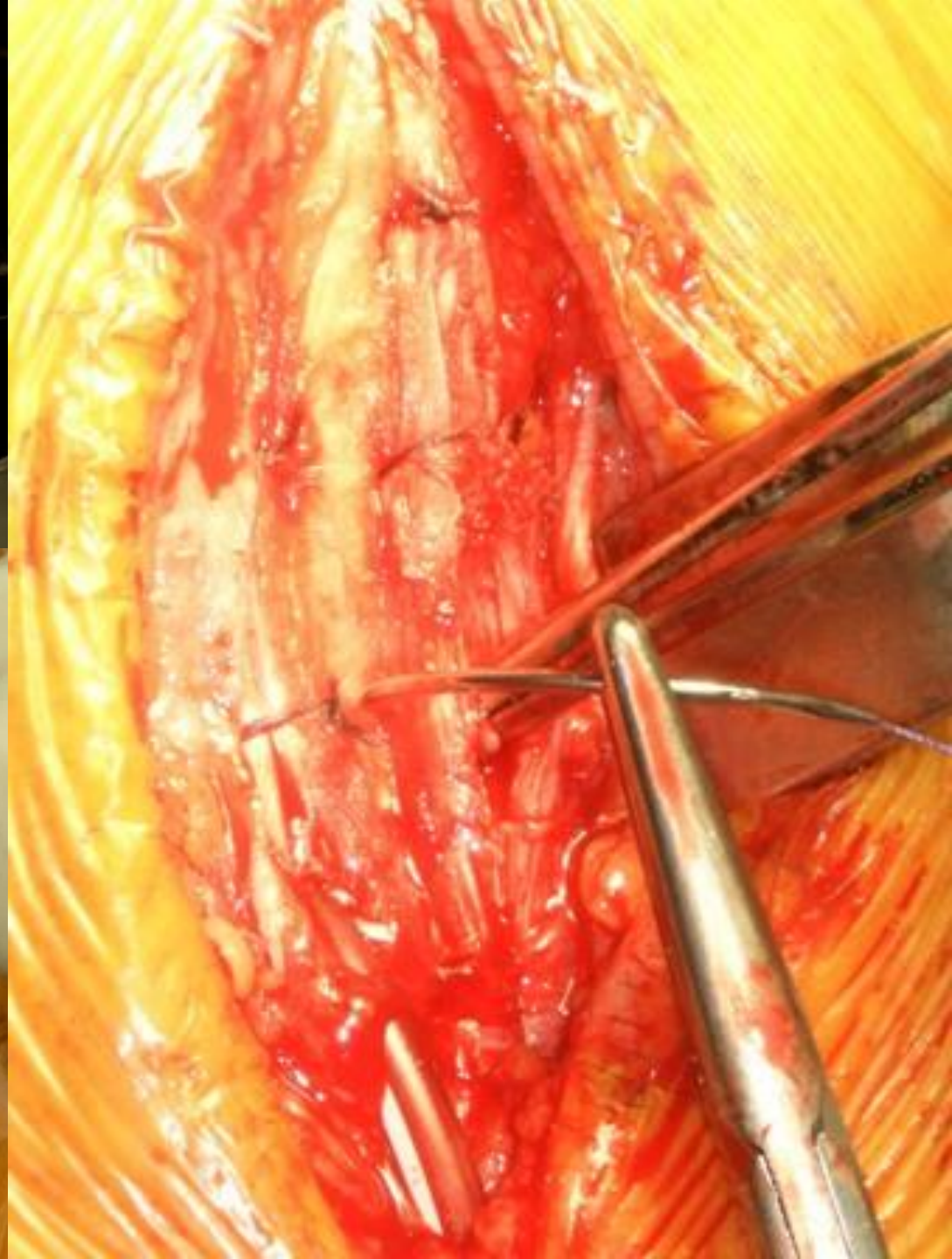

# Une inspiration venue de l'Achille !

# La chirurgie

Maladie de l'enthèse

- Résection de la pointe: voie d'abord
- Plastie de renforcement: pour les petites ruptures
- Réinsertion discutée: fragilisation

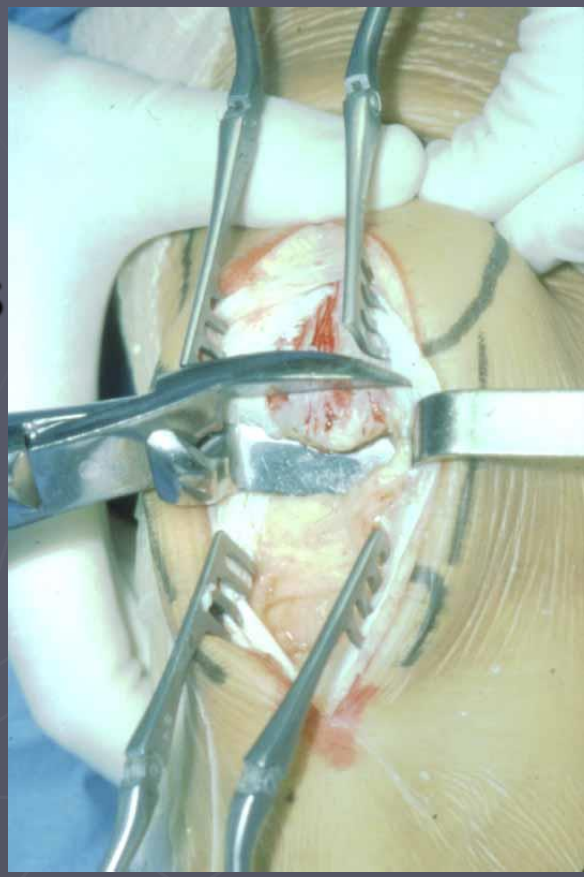

- Peignage: pas systématique

A la carte !

# Série chirurgicale

- **Résultat global** au dernier recul (3,3 ans)

| | | |
|---|---|---|
| Excellent: | 32,7 % | 81,4 % |
| Bon: | 48,7 % | |
| Moyen: | 14,6 % | **18,6 %** |
| Mauvais: | 4,0 % | |

**20 % d' échec**

# Analyse
## Résultats selon le niveau sportif

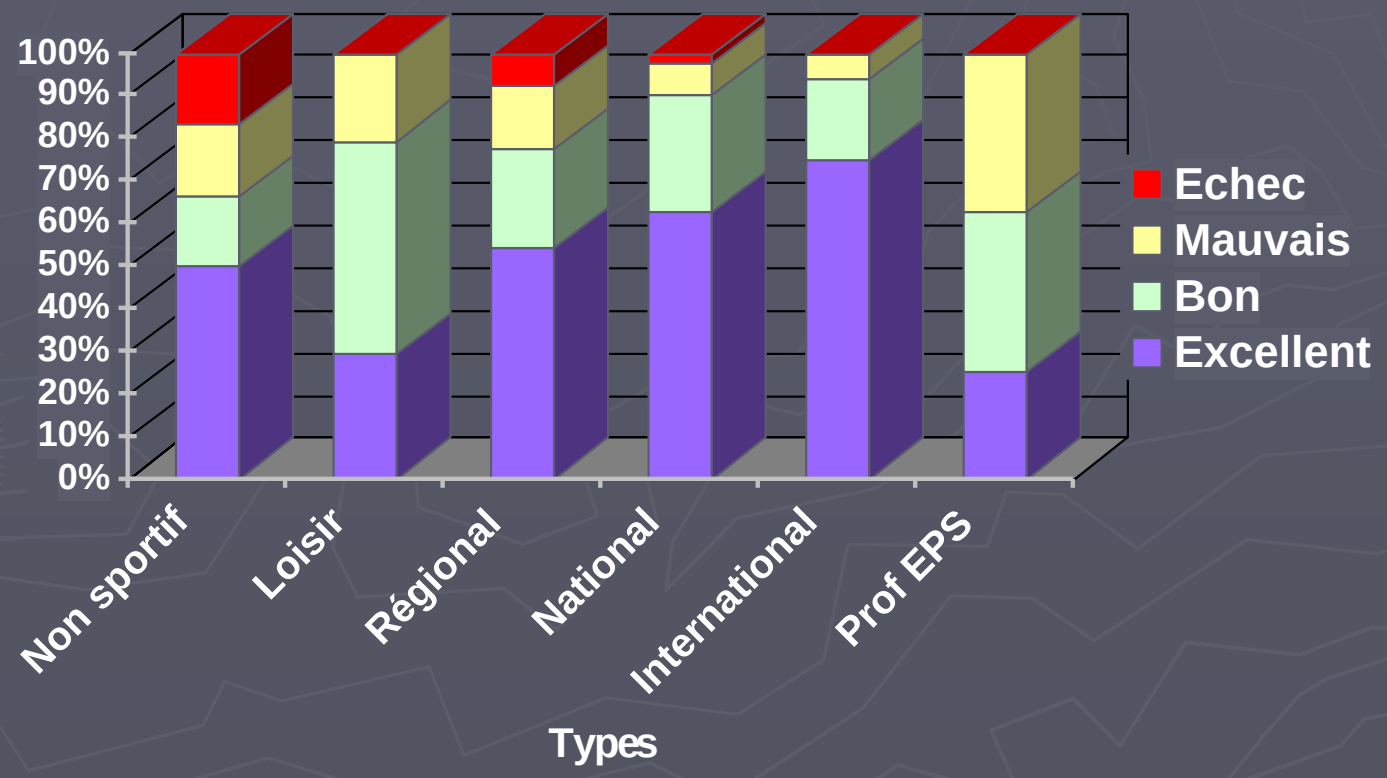

# Les résultats

- Parfois très aléatoires et déroutants…
- Une médiane (7-8 mois)
- Améliorés mais pas toujours parfaits

SFA 2008

| | |
|---|---|
| A 3 mois | 22% au même niveau |
| Au 6 mois | 39% au même niveau |
| Dernier recul | 63% au même niveau |

# Conclusion

- La chirurgie de la tendinopathie a évolué
- Corps ou insertion ?
  - Clinique et Radiologie
- Technique adaptée
  - Conflit
  - Fragilisation
  - Perte de substance
- Résultats améliorés +++
- Et tout çà, ce sont des tendinites !!!!