Les fractures de fatigue du membre supérieur physiopathologie et interprétation IRM: exemple des joueurs de tennis

Dr Guillaume Levavasseur

57ème journée médicale de la Fédération Française de Basket-ball

TENNIS FÉDÉRATION FRANÇAISE

INTRODUCTION

tiré de médecinedusport.com

- Lésion par hypersollicitation suite à une charge sous maximale anormale sur un tissu osseux normal *(14/ 22)*
- Pathologie rare : 3 à 8% des fractures de fatigue *(7/13/29)*
- Processus évolutif :du syndrome de stress à la fracture de fatigue
- Pathologie multifactorielle

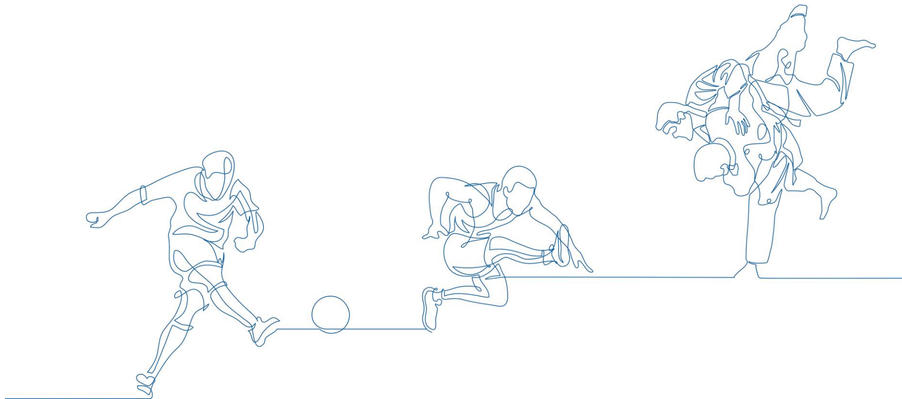

DEFINITION - PHYSIOPATHOLOGIE *(14/22)*

- **Point de rupture** d'un processus dynamique normal d'adaptation de l'os à l'effort

- **Inadéquation entre la résistance de l'os et la charge mécanique** exercée sur l'os, due à la fatigue ou par insuffisance de minéralisation

- Incidence plus élevée chez la femme accentuée si carence nutritionnelle, aménorrhée: risque x2 à x4

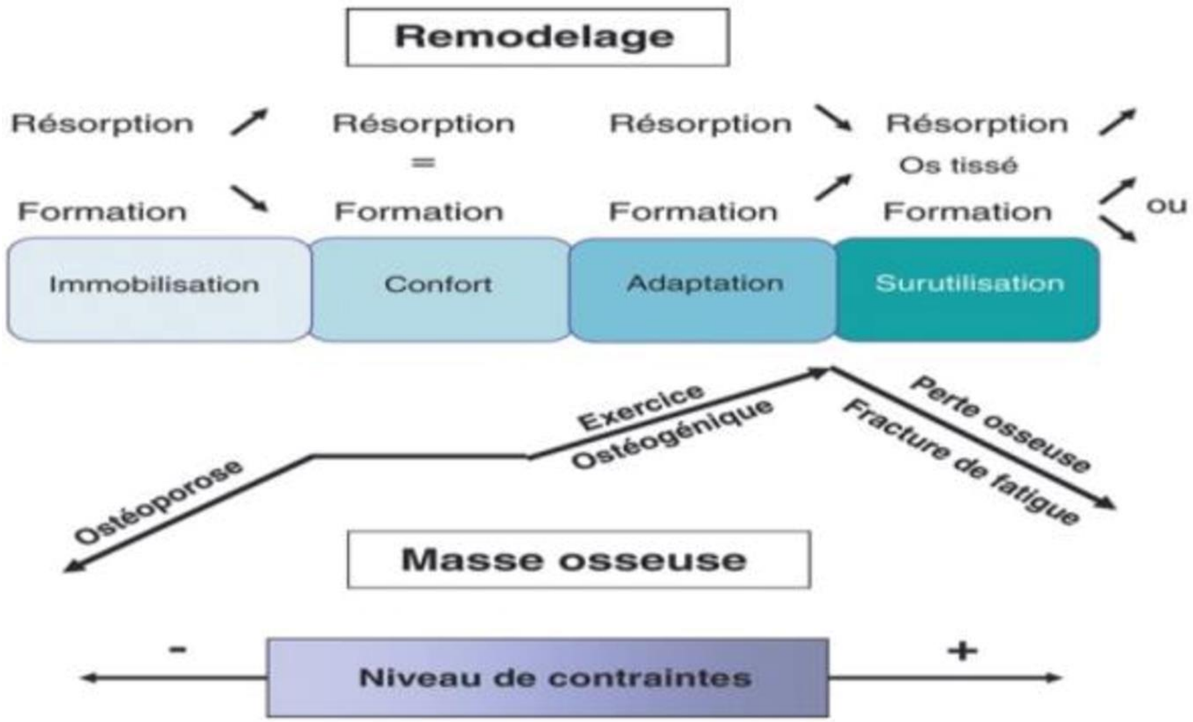

D'après la thèse de médecine: Impact du délai diagnostique dans la guérison des fractures de fatigue. - 2017 - Victor BOUTRY

CRITERES DE CLASSIFICATION *(23)*:

de la lésion de stress osseux à la fracture de fatigue:

- **Une même entité** : continuum physiologique par réaction de l'os à son environnement, s'étendant du simple remodelage jusqu'à la fracture *(30)*

- Pour Fredericson *(12/23)*:
  - présence d'œdème périosté (grade 1)
  - oedème de la moelle osseuse (grade 2 et 3)
  - anomalie du signal intracortical (grade 4)

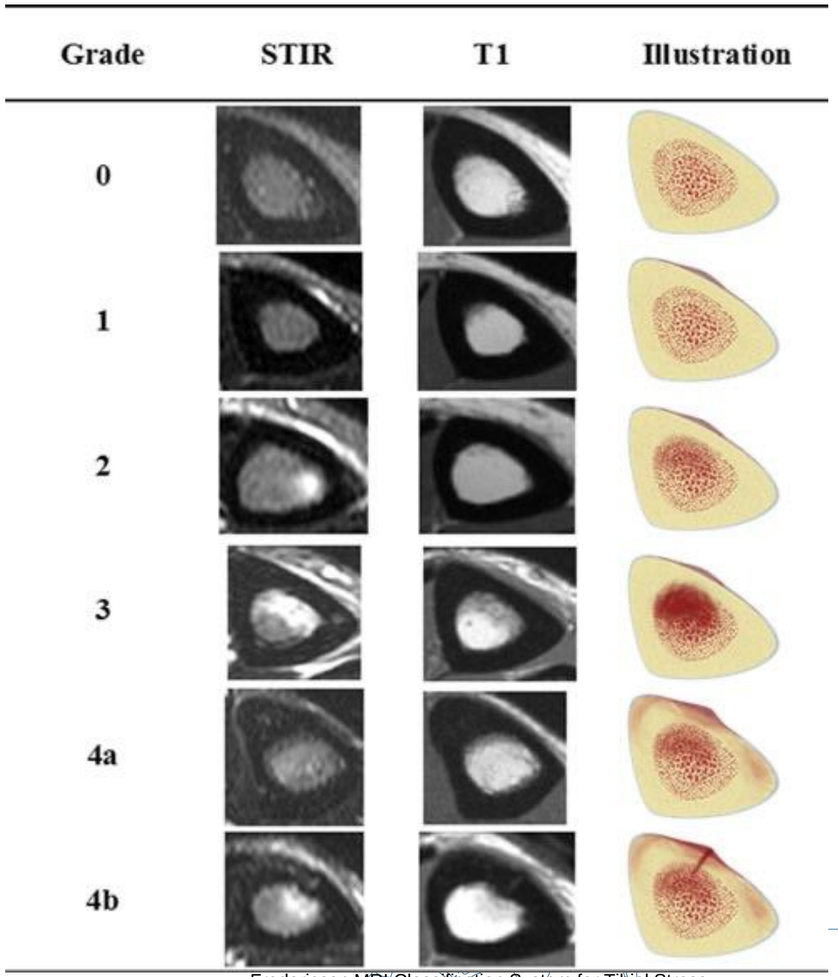

Fredericson MRI Classification System for Tibial Stress Injuries

(12)

EXAMEN CLINIQUE ET IMAGERIE *(12/14/15)*

- Clinique: douleur progressive, localisée, cédant au repos puis permanente
- Radiographie réalisée: > 3 semaines chez 50% des patients*(15-22)* ; cal osseux: rarement visible.
- Echographie : pour os superficiel
- **IRM** : examen de référence
- Bilan biologique : phosphocalcique/vit D/ bilan hormonal
- Osteodensitométrie souvent normale *(7-15)*

d'après Nishikawa (29)

IRM : examen de référence *(12/14/15)*

- Premier signe 48 h après la douleur *(17/18/24)* :
  - oedème periosté
  - oedème médullaire (T2 puis T1 T2)
  - anomalie signal intracortical (foyer puis linéaire)

- Pour Maraghelli *(30)*: privilégier le terme « infiltration médullaire de type oedemateux »

- Pour Lee *(7)*, l'étendue de l'oedème osseux est lié à la sévérité des symptômes

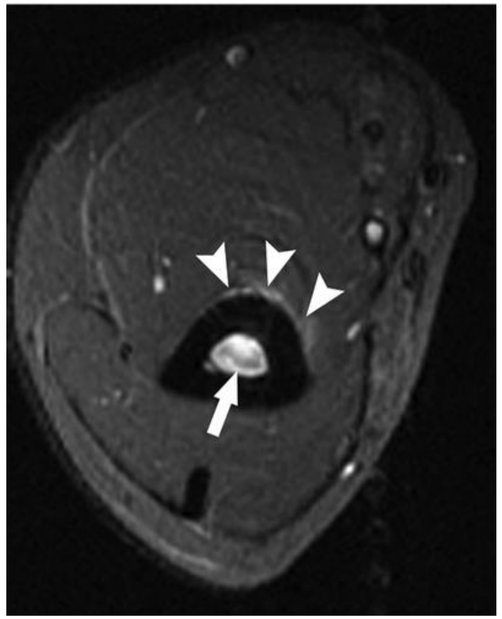

d'après Lee (7)

CNE
(centre national d'entraînement)

Signal IRM

Tissu	Signal T1	Signal T2
Eau	●	○
Graisse	○	○
Tissu Fibreux, tendon, ligament	●	●
Tissus Cellulaire	●	○
Os, Calcium	●	●

ELMSI (edema like marrow signal intensity)

ou

« infiltration médullaire de type oedemateux »*(30)*

- Zone d'intensité de signal anormale à l'IRM (hypoT1/hyperT2): correspond au signal de l'eau
- Remplacement de la moelle osseuse graisseuse normale par un tissu plus riche en eau avec infiltrats lymphocytaires, fibrose, néo vascularisation et réduction de minéralisation
- Comportement dynamique, évolutif
- Pas forcément pathologique, présent si asymptomatique (15-26)
- Localisation sous-chondrale

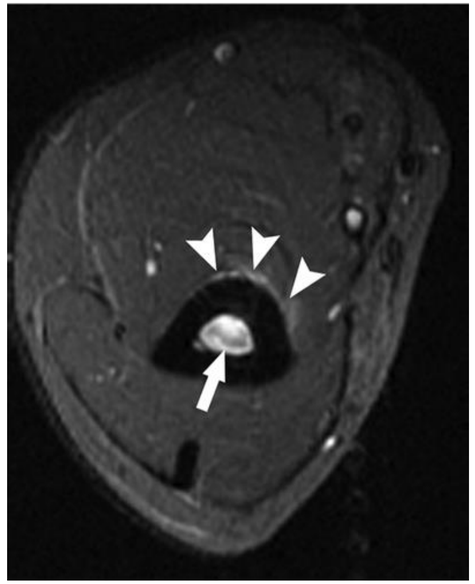

d'après Lee (7)

CNE

30: Edema-like marrow signal intensity: a narrative review with a pictorial essay

Davide Maraghelli & Maria Luisa Brandi- Skeletal Radiology (2021) 50:645–663

ACROMION BI-PARTITE

- **CNE** :
  - 5 cas, âge moyen 17 ans
  - Syndrome de stress (infiltration médullaire++)
  - Pas de réelle fracture de fatigue
  - Membre dominant
  - Mécanisme de traction et de compression (service ; coup droit > lignes des épaules)

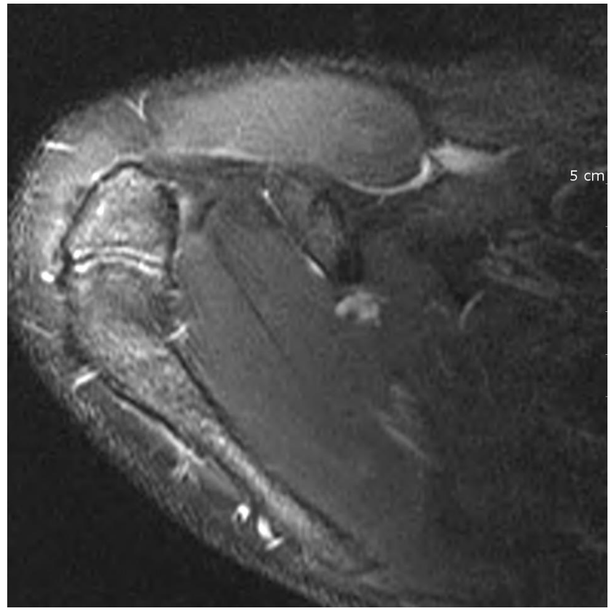

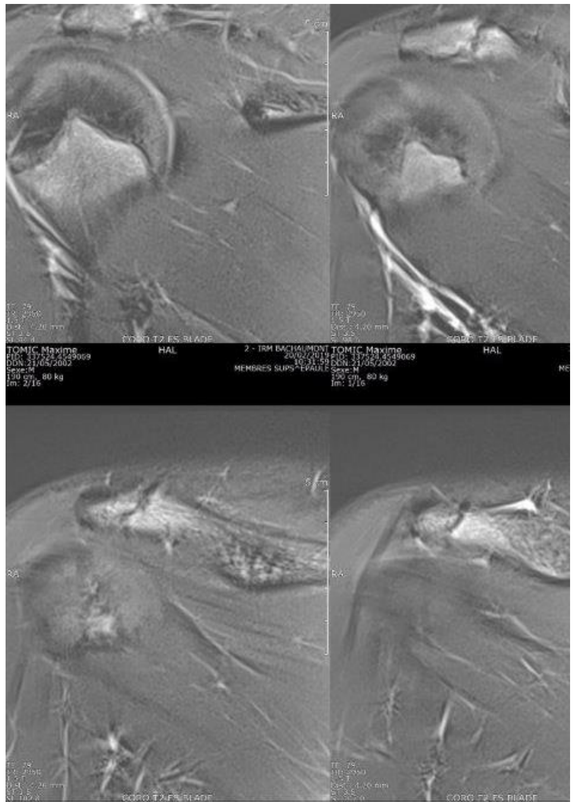

CNE

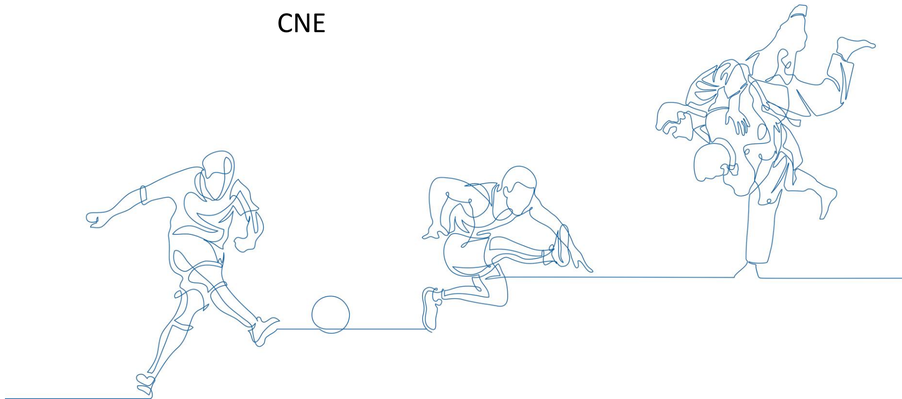

DIAPHYSE HUMERALE*(7)*

- Causes:
  - développement musculaire insuffisant (RI/RE) chez les adolescents
  - fatigue musculaire chez les adultes
- **Torsion et rotation humérale** lors du service *(28)*
- Pour Johansson*(28):* contraintes majeures en cisaillement sur le cartilage épiphysaire chez les adolescents symptomatiques, limités par la coiffe des rotateurs
- **CNE** :
  - 3 cas, 21-31 ans
  - bras dominant
  - repos 4 à 12 semaines

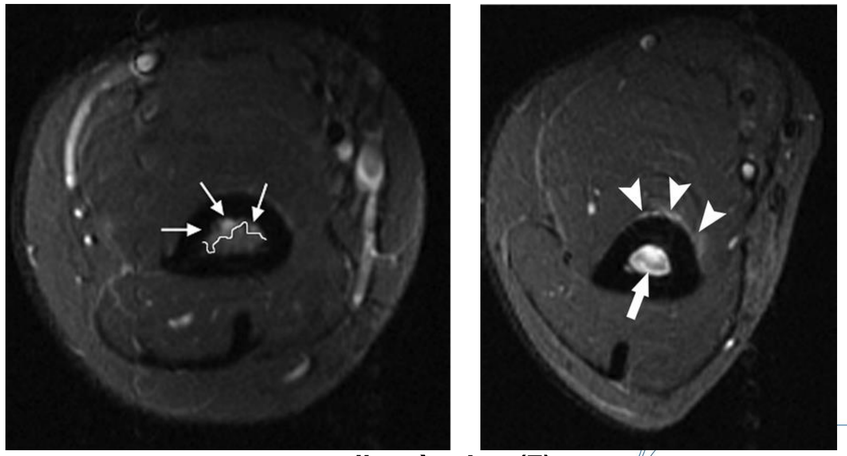

d'après Lee(7)

CNE

OLECRANE

- Sur la pointe de l'olécrâne lors des mouvements d'extension avec un mécanisme de butée
- A sa partie médiale par un mouvement de **valgus lors de l'extension** favorisant les contraintes osseuses
- Sports de lancers (javelot, base ball, tennis)

Anderson (15)

- **CNE**:
  - 5 cas, 14-26 ans
  - repos et reprise variable selon le degré d'atteinte

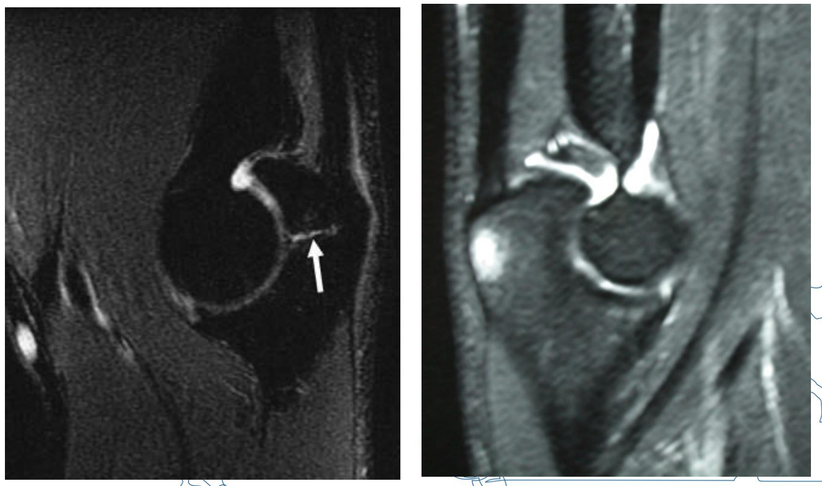

Lee (7) CNE

ULNA

- Au tiers moyen: cortex plus fin et triangulaire
- La plus fréquente *(22/23)*
- Revers par une **pronation excessive répétée et une hyper dorsiflexion**

- **CNE***:*
  - ulna: 7 cas
  - radius 4 cas
  - <20 ans
  - bras dominant
  - si revers à deux mains : bras non dominant *(2)*



CNE

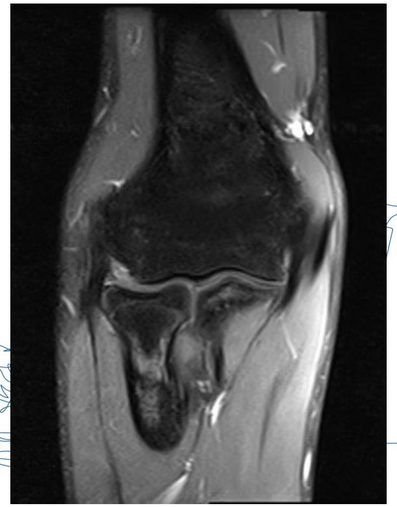

CARPE *(2)*

- **semi lunaire** ++
- Clinique essentielle : patient symptomatique ?
- Impactions osseuses fréquentes (infiltrations médullaires diffuses sur l'IRM > contraintes osseuses par traction)

- **CNE**:
  - semi lunaire (pôle supérieur): 3 cas, 25 ans
  - hamulus de l'hamatum : 5 cas
  - traitement variable: adaptation technique ou immobilisation 4 à 8 semaines pour 1/2 lunaire

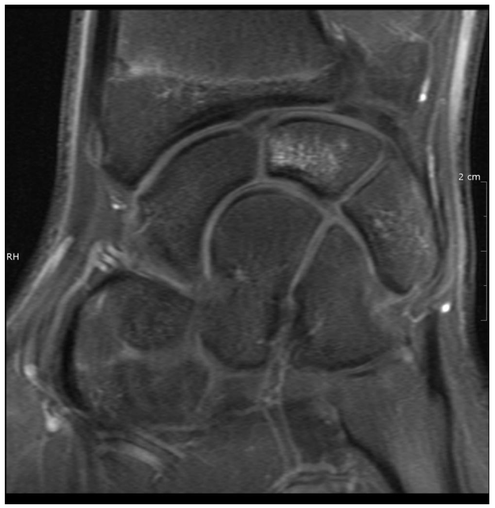

CNE

T2 T1

METACARPES *(2/29)*

- Surtout le **deuxième métacarpien** chez les juniors:
  - le plus long et base la plus large
  - insertion de l'ERC et du FRC sur la base
  - mouvement limité à la flexion/extension ,accentué lorsque la main sert une raquette surtout en coup droit *(9/29)*

- **CNE**:
  - 5 cas M2 (3), M3, M5; 16 ans
  - main dominante, base métacarpienne
  - grip Western
  - traitement: repos 4 à 8 semaines

CNE

NOTRE EXPERIENCE

Pathologie rare sur 10 ans
3 au CNE
4 à Roland Garros

	CNE					
	Nb blessures	Fractures Fatigue				
		Nb	Localisation			
2010	139	0				
2011	117	2	Olécrane	Métatarsien		
2012	143	4	L5	L5 S1	Calcanéum	Péroné (chev)
2013	98	1	Péroné (jambe)			
2014	84	0				
2015	82	0				
2016	75	0				
2017	62	0				
2018	70	0				
2019	104	3	Hamulus de l'hamatum	Tibia (chev)	Ulna	
2020	75	1	Côte			

	Internationaux			
	Nb blessures	Fractures Fatigue		
		Nb	Localisation	
2010	143	2	L5 S1	Côte
2011	104	0		
2012	133	0		
2013	121	2	Humérus	Scapula
2014	130	0		
2015	130	0		
2016	143	0		
2017	141	1	Métacarpien	
2018	132	0		
2019	135	2	Côte	Côte
2020	78	1	Ulna	

TRAITEMENT

- **Principalement syndromes de stress osseux symptomatiques**
- Repos 4 à 12 semaines (fonction de la localisation, douleur, grade IRM)
- Adaptation matériel / technique
- Echange joueur et son entourage / entraîneur
- - Pour Fredericson *(3)* grade 1-2: 3 à 4 semaines, grade 3-4 : 4 à 6 semaines
  - D'après Kijowski *(12)*: pas de DS entre grade 2 et 3 sur degré d'oedème osseux et le délai de reprise; 3 groupes selon le délai de reprise sportive: grade 1 / grade 2-3-4a / grade 4b
- Notre expérience: **os courts 6 à 8 semaines, os longs: 8 à 12 semaines**
- Supplementation Ca /vit D diminue de 21% récidive *(14/24)*: vit D 600-800 Ui/jour et Ca 1000 mg à 1500 mg /jour

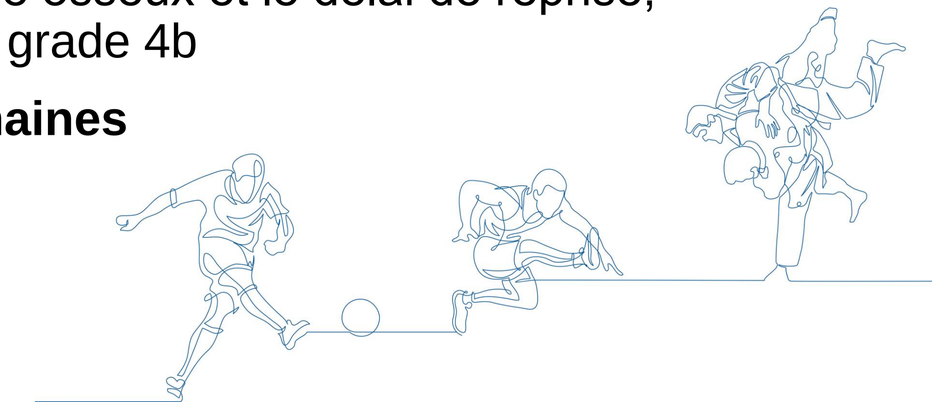

CONCLUSION ET POINTS CLES

- Diagnostic < 4 semaines d’évolution pour reprise précoce
- **Respecter le délai de consolidation osseuse** en fonction du stade de la lésion
- **IRM** : diagnostic / suivi / reprise sportive
- Traiter les **sujets symptomatiques**
- **Repérer les infiltrations médullaires** et la réaction périostée
- Corriger le facteur déclenchant

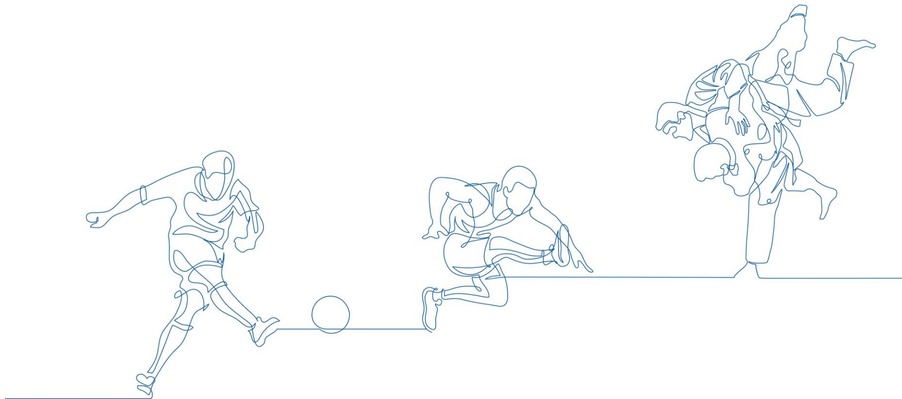

BIBLIOGRAPHIE

1 Maquirriain J, Ghisi JP. The incidence and distribution of stress fractures in elite tennis players. Br J Sports Med. 2006 May;40(5):454-9

2 Balius R., Pedret C and al. Stress fractures of the metacarpal bones in adolescent tennis players: a case series. AM J Sports Med 2010 Jun;38(6):1215-20

3 Bousson V, Wybier M.Les fractures de contraintes.Journal de radiologie (2011)92,188-207

4 Tagliafico A. Wrist injuries in non professional tennis players:relationships with different grips. Am J Sports Med 2009 Apr;37(4):760-7

5 Jones G.Upper extremity stress fractures.Clin Sports Med 2006 Jan;25(1):159-74

6 Miller T, Kaeding C.Upper extremity stress fractures: distribution and causative activities in 70 patients.Orthopedics. 2012 Sep;35(9):789-93

7 Lee JC ,MRI of stress reaction of the distal humerus in elite tennis players Am J Sports Med 2006 ;187 :901-4

8 Kaux JF. Traumatologie du joueur de tennis . Journal de traumatologie du sport 33(2016) 43-47

9 Duarte M. Metacarpal stress fracture in amateur tennis player-an uncommon fracture. Rev Bras Ortop 2017 sept-oct;52(5):608-611

10 Gil J. Hand and wrist injuries in tennis players. Curr Rev Musculoskelet Med 2019 Jun; 12(2):87-97

11 Kohyama S. Stress fracture of the scaphoid in an elite junior tennis player: a case report and review of the literature. J Med Case Rep 2016;10-8

12 Kijowski R, Choi J. Validation of MRI classification system for tibial stress injuries.Am J of roentgenology 2012;198:878-884

13 Saunier J, Chapurlat R. Stress fracture in athletes.Joint Bone Spine, Volume 85, Issue 3, May 2018, Pages 307-310

14 Matcuck G, Mahanty S.Stress fractures: pathophysiology, clinical presentation, imaging features, and treatment options . American Society of Emergency Radiology 2016 Aug;23(4):365-75

15 Anderson M. Imaging of Upper Extremity Stress Fractures in the Athlete . Clin Sports Med 25 (2006) 489–504

16 Pedret C.Stress Fracture of the Supracondylar Process of the Humerus in a Professional Tennis Player .Clin J Sport Med 2015;25:e20–e22

17 Greif D. Olecranon Stress Fracture . Clin Sports Med 39 (2020) 575–588

18 Ditmars F. MRI of tibial stress fractures: relationship between Fredericson classification and time to recovery in pediatric athletes . Pediatric Radiology Jun 2020

19 Cross R. Impact forces and torques transmitted to the hand by tennis racquets .Sports Technology · May 2010

20 Martin V. Effects of String Stiffness on Muscle Fatigue After a Simulated Tennis Match .Journal of Applied Biomechanics · March 2014

21 Wu S. Comparison of Ball-and-Racquet Impact Between Two Tennis Backhand Stroke Techniques . Journal of Orthopaedic & Sports Physical Therapy 2001;3 1(5):247-252

22 Kiel J. Stress Reaction and Fractures. StatPearls Publishing; 2020 Aug 15.

23 Fredericson M. Stress Fractures in Athletes. Top Magn Reson Imaging 2006;17:309-325

24 Moreira C. Stress fractures: concepts and therapeutics . J Clin Endocrinol Metab 2016-2720

25 Hoy G. When physiology becomes pathology: the role of magnetic resonance imaging in evaluating bone marrow oedema in the humerus in elite tennis players with an upper limb pain syndrome. Br J Sports Med. 2006 Aug; 40(8): 710–713

26 Kiuri M. Bone stress injuries in asymptomatic elite recruits: a clinical and magnetic resonance imaging study. Am J Sports Med 2005 Feb;33(2):272-6.

27 Labareyre H de, Rodineau J. Les fractures de fatigue chez le sportif. Elsevier Masson; 2000. 235 p

28 Johaansson F.; Skillgate E.; Asymptomatic elite young tennis players show lateral and ventral growth plate alterations of proximal humerus on MRI-Knee surgery, sports traumatologie, Arthroscopy 2017

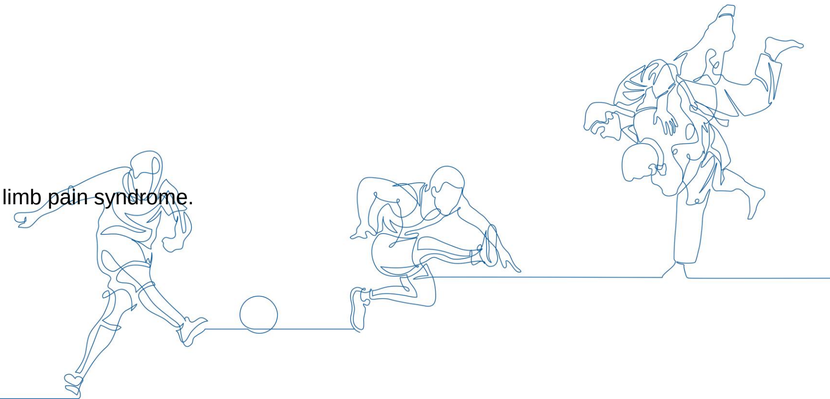

Merci pour votre attention
et votre écoute
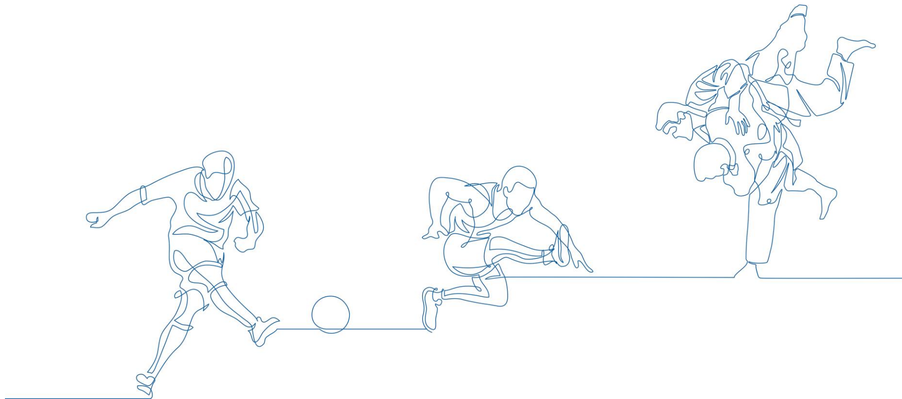
Guillaume Levavasseur
dr.levavasseur@hotmail.fr